



▼ Piflufolastato (^{18}F)

Curso formativo para profesionales sanitarios

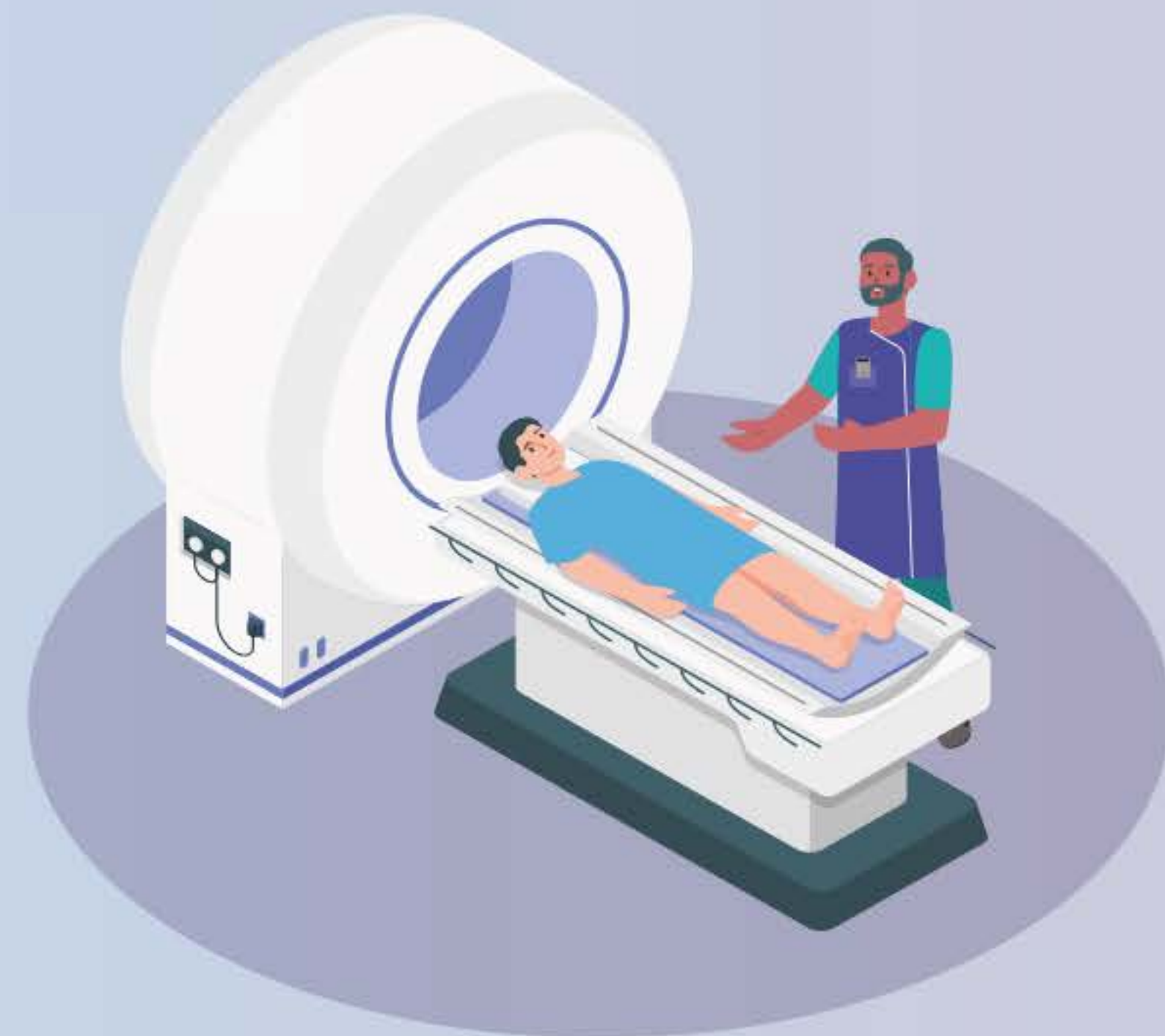Consulte este curso junto a la ficha técnica del medicamento disponible en el Centro de Información online de Medicamentos de la AEMPS (CIMA): <https://cima.aemps.es/>

Este material educativo proporciona recomendaciones para disminuir y evitar los riesgos de errores de interpretación de las imágenes con Piflufolastato (^{18}F).

Información sobre prevención de riesgos acordada con la Agencia Española de Medicamentos y Productos Sanitarios (AEMPS). Mayo-2024

Disponible en la página web de la AEMPS www.aemps.gob.es

▼ Este medicamento está sujeto a seguimiento adicional, es prioritaria la notificación de sospechas de reacciones adversas asociadas a este medicamento.





CONTENIDO

1 Indicaciones

2 Antígeno de membrana específico de próstata (PSMA)

3 Procedimientos y directrices

4 PET/TC con Piflufolastato (^{18}F)

4.1 Posología

4.2 Preparación del paciente

4.3 Adquisición de imágenes

4.4 Distribución fisiológica y dosimetría

4.5 Interpretación

5 Casos clínicos

5.1 Interpretación de casos: Estadiaje inicial, recurrencia bioquímica, resultados falsos positivos, hallazgos incidentales

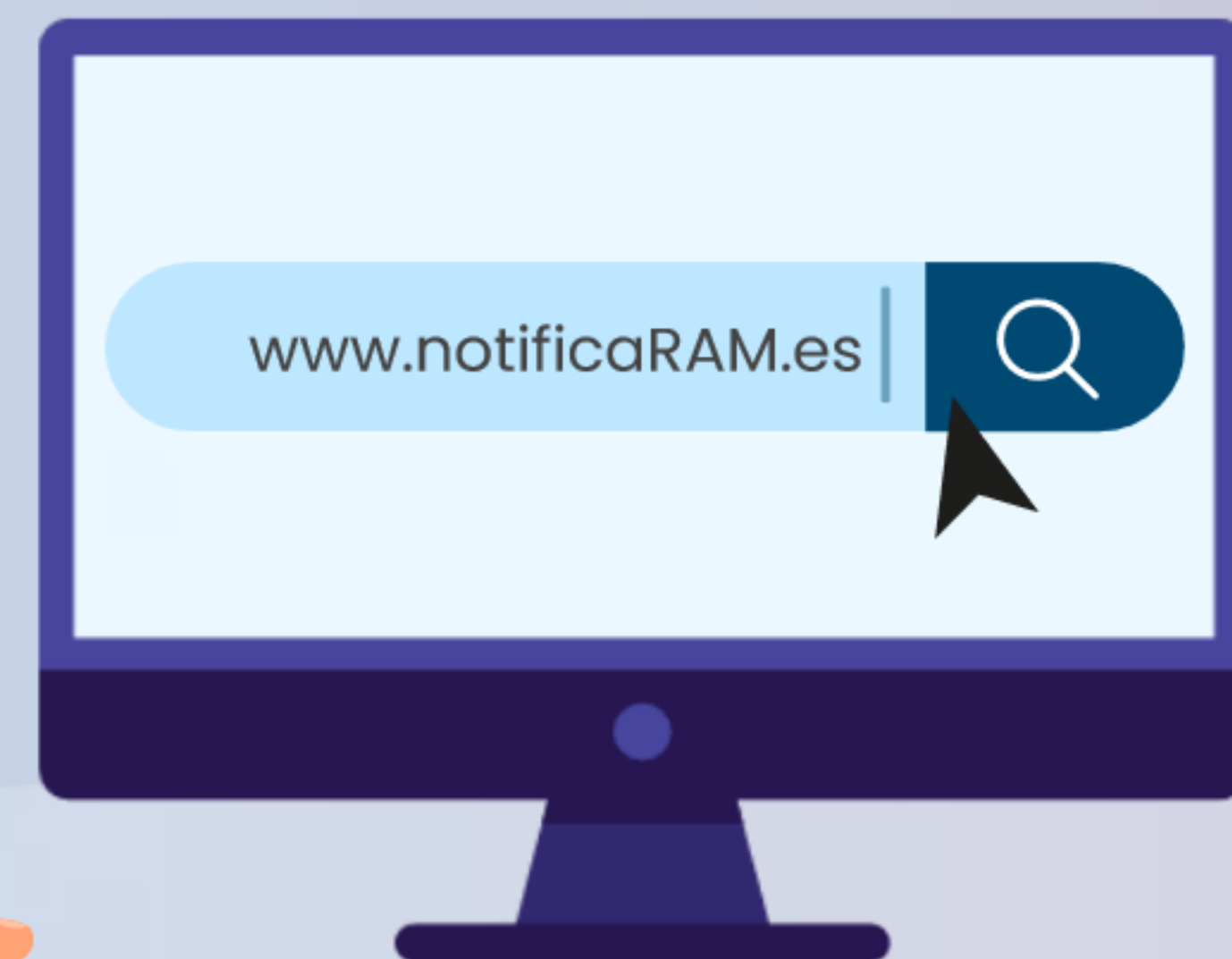5.2 Autoevaluación





Notificación de las sospechas de reacciones adversas

Se recuerda la importancia de notificar las sospechas de reacciones adversas a través del Centro Autonómico de Farmacovigilancia correspondiente o del formulario electrónico disponible en <https://www.notificaRAM.es>

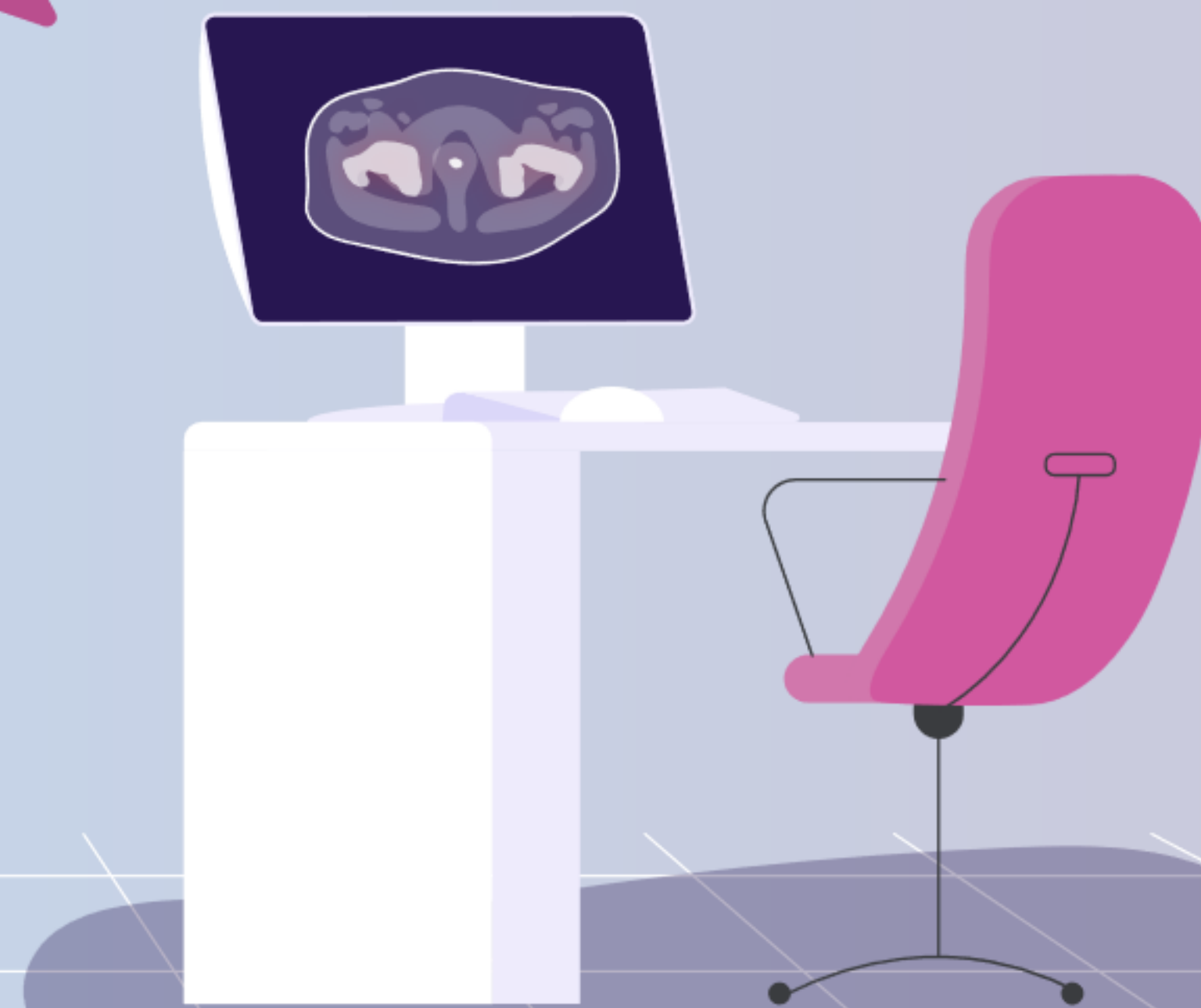

Finalidad de la formación

La finalidad de la formación es garantizar una interpretación correcta y fiable de la PET/TC con Piflufolastato (^{18}F).



Las imágenes deben ser interpretadas solo por especialistas en medicina nuclear debidamente formados en la interpretación de imágenes PET con Piflufolastato (^{18}F).





CAPÍTULO 1

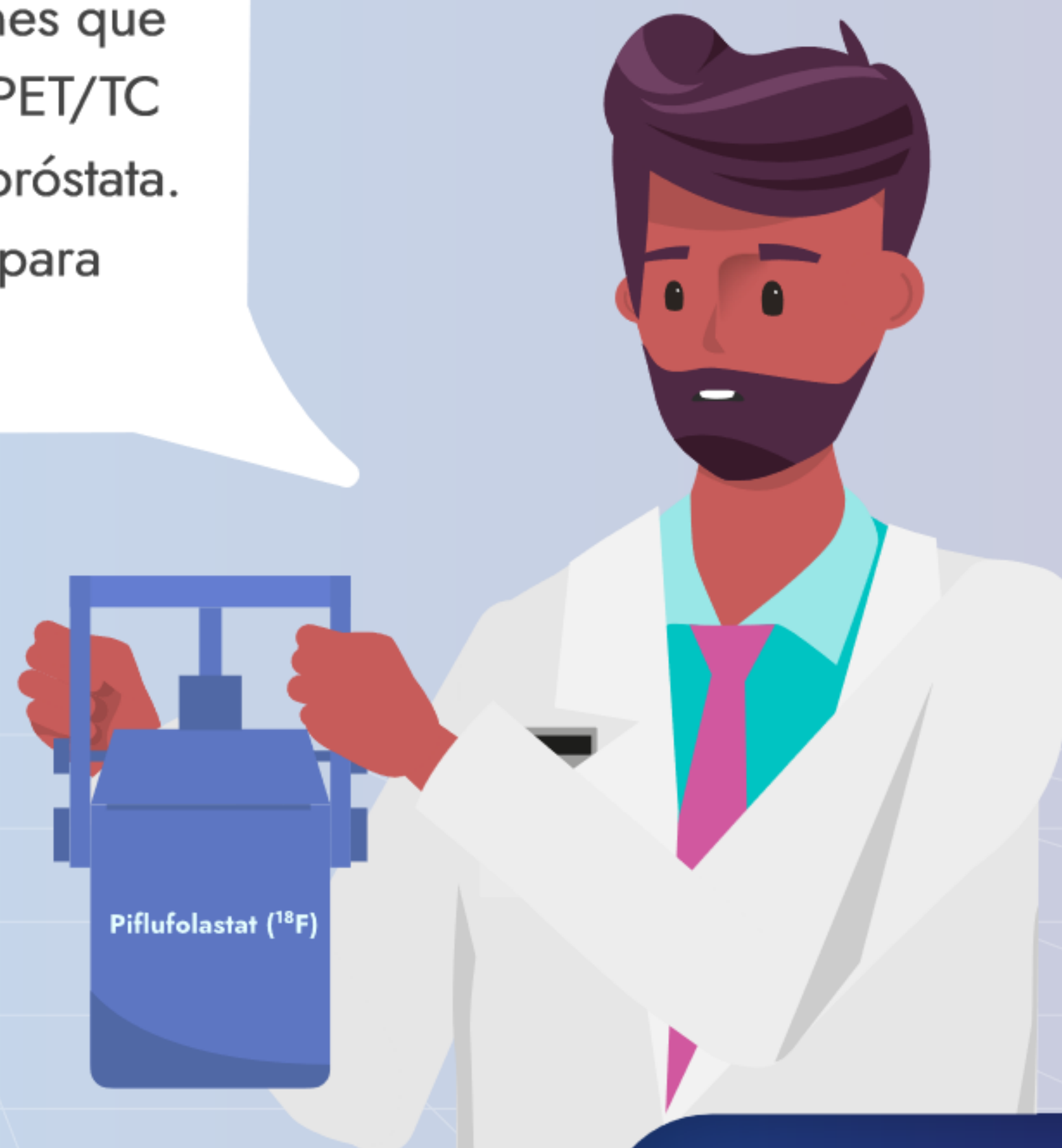Indicaciones

-
-
-
-
-
-
-
-
-
-
-
-
-
-
-





El Piflufolastato (^{18}F) está indicado para la detección de lesiones que expresan PSMA mediante PET/TC en adultos con cáncer de próstata. Pylclari está indicado solo para uso diagnóstico.





¿En qué situaciones clínicas?

1 La estadificación primaria de los pacientes con cáncer de próstata de riesgo alto, antes del tratamiento curativo inicial.

Piflufolastat (^{18}F)



8/86





¿En qué situaciones clínicas?


1 La estadificación primaria de los pacientes con cáncer de próstata de riesgo alto, antes del tratamiento curativo inicial.

2 Para localizar la recurrencia del cáncer de próstata en los pacientes con una sospecha de recurrencia debida al aumento de la concentración sérica de PSA después del tratamiento primario con intención curativa.



CAPÍTULO 2

Antígeno de membrana específico de próstata (PSMA)

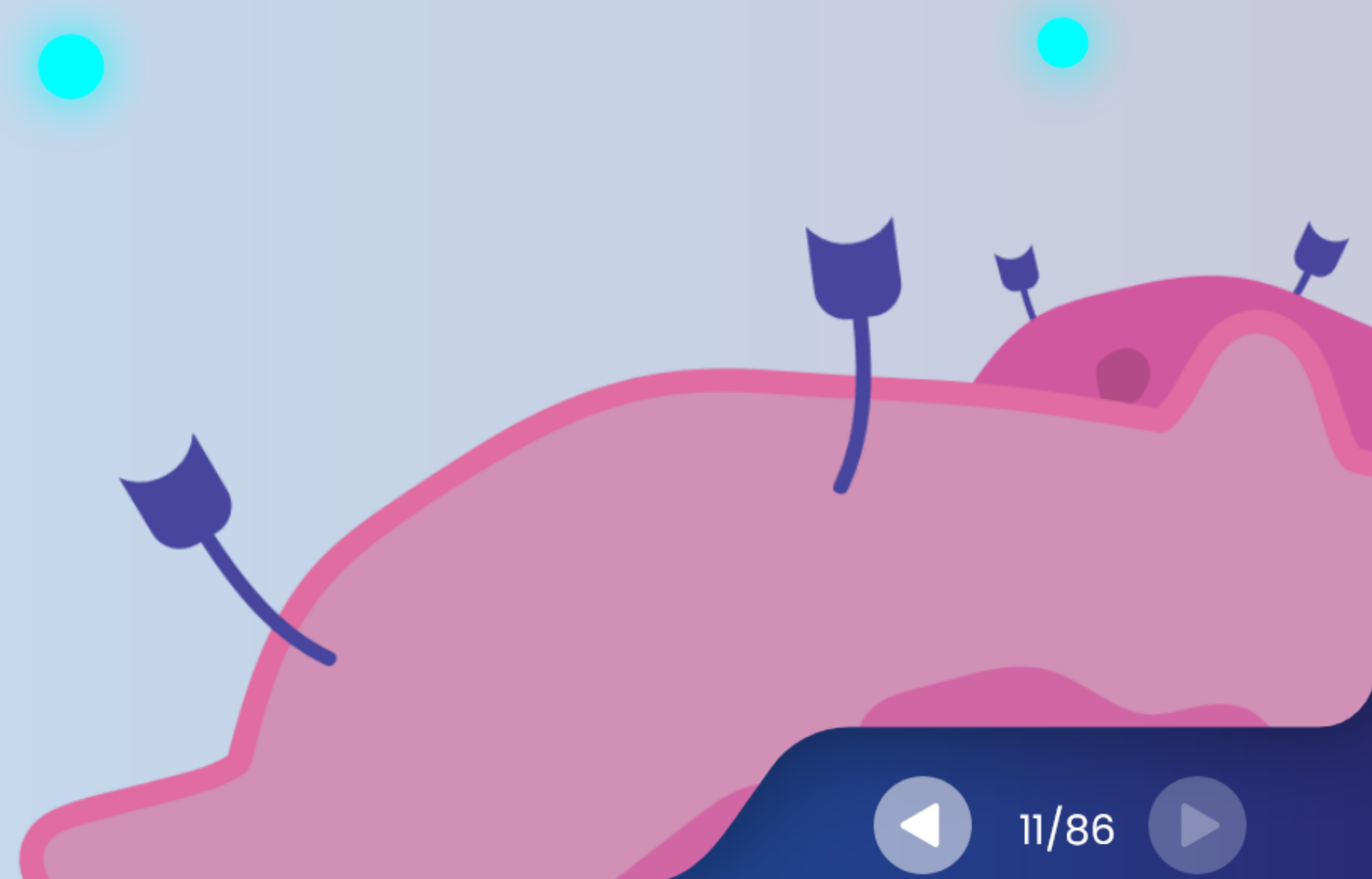




Antígeno de membrana específico de próstata (PSMA)

El PSMA es una proteína transmembrana de tipo II que tiene un sitio de unión extracelular, y que se internaliza tras la unión del ligando.

El PSMA se expresa en la superficie celular del tejido prostático. Esta expresión es más elevada en casos de cáncer de próstata.



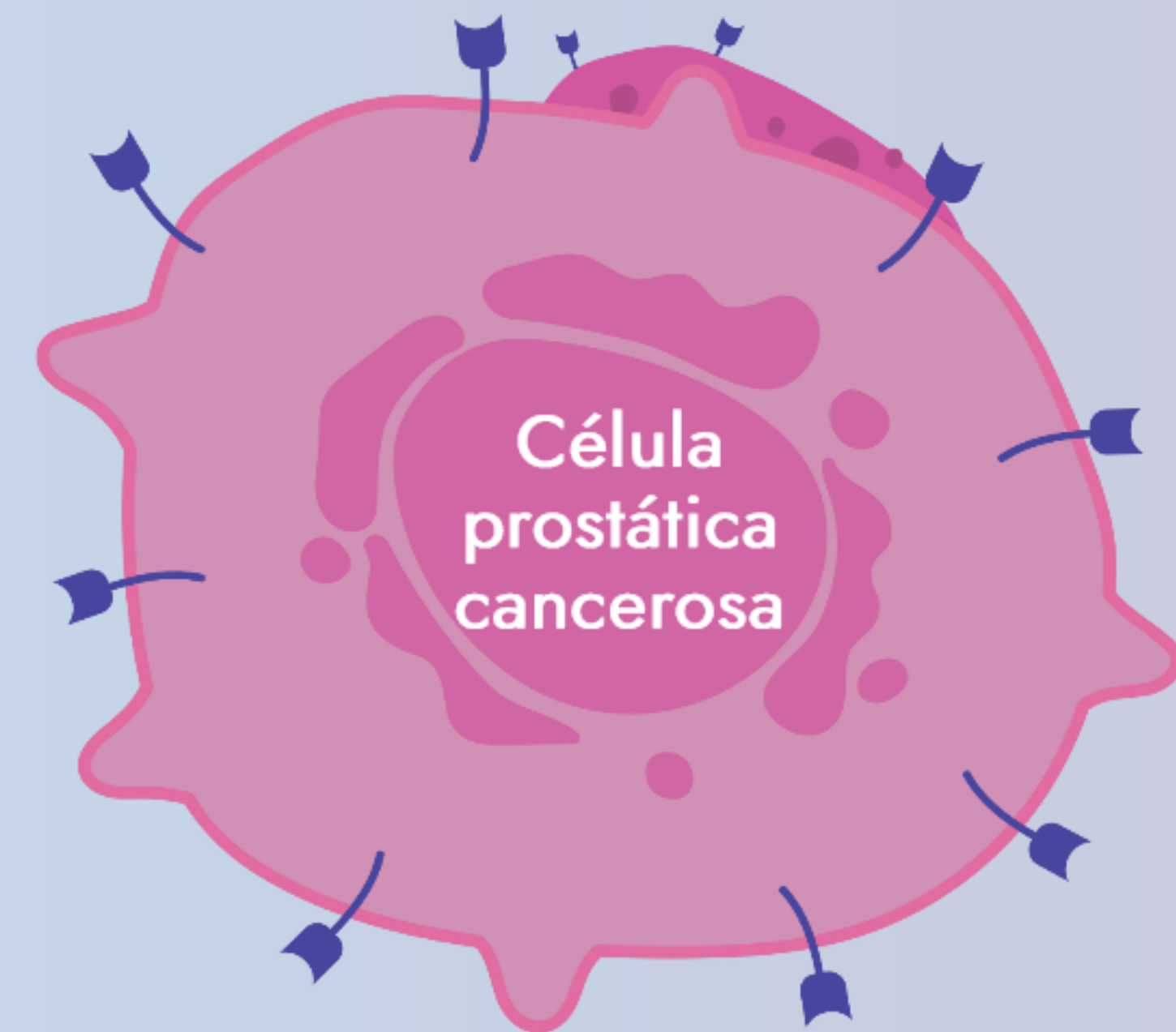


Antígeno de membrana específico de próstata (PSMA)

El PSMA es una proteína transmembrana de tipo II que tiene un sitio de unión extracelular, y que se internaliza tras la unión del ligando.

El PSMA se expresa en la superficie celular del tejido prostático. Esta expresión es más elevada en casos de cáncer de próstata.

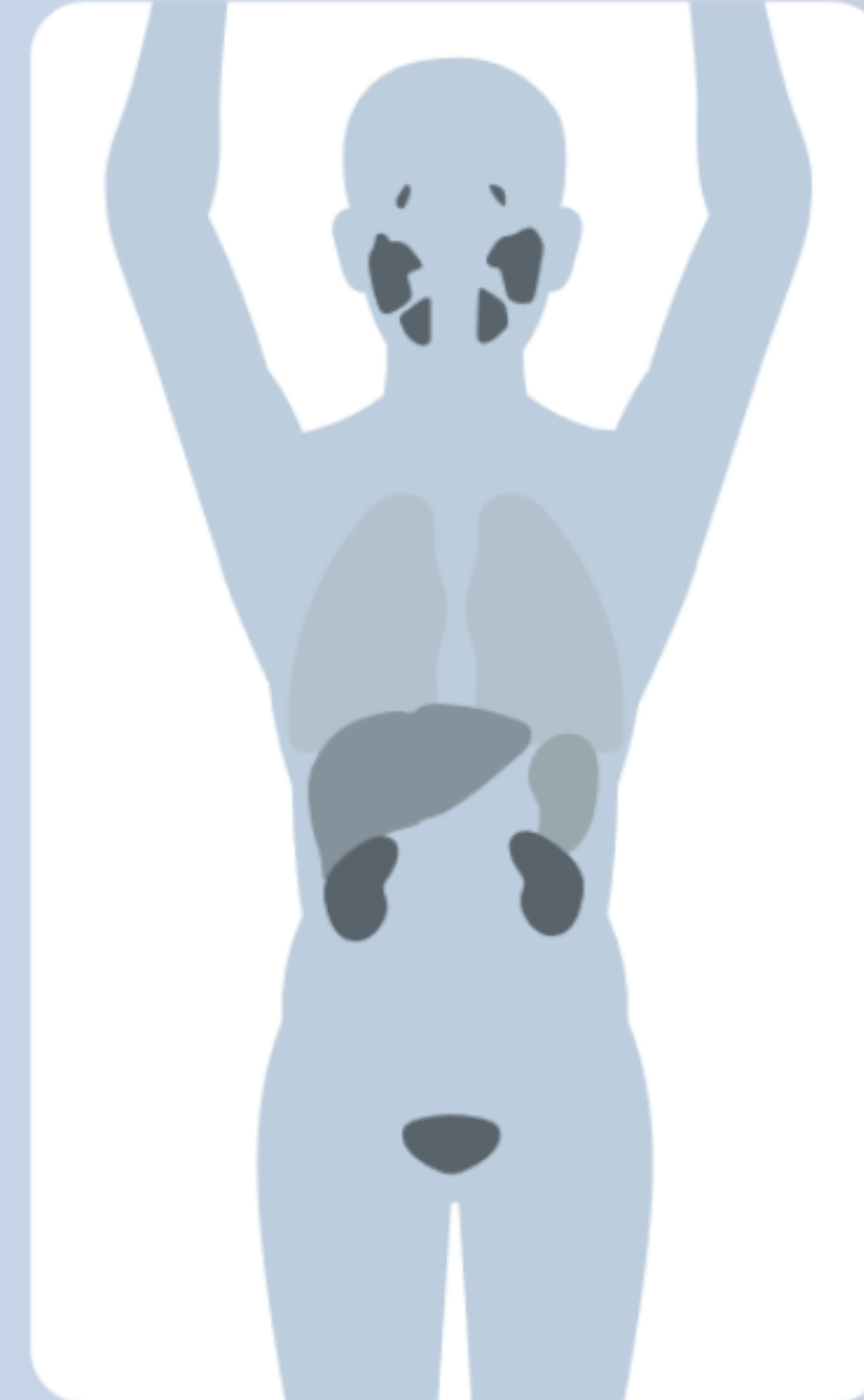A pesar de su nombre, el PSMA no es específico del tejido prostático. La proteína PSMA se puede encontrar en concentraciones bajas en muchos otros órganos de manera fisiológica.



Antígeno de membrana específico de próstata (PSMA)

El PSMA se expresa en la superficie celular del tejido prostático. Esta expresión es más elevada en casos de cáncer de próstata.

A pesar de su nombre, el PSMA no es específico del tejido prostático. La proteína PSMA se puede encontrar en concentraciones bajas en muchos otros órganos de manera fisiológica.





Antígeno de membrana específico de próstata (PSMA)

El PSMA está sobreexpresado en aproximadamente el 95 % de las lesiones primarias y metastásicas en los pacientes con cáncer de próstata.





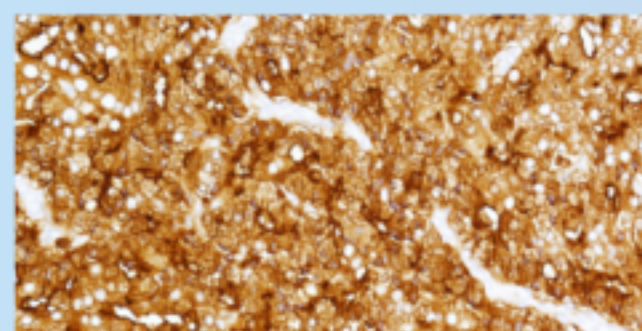
Antígeno de membrana específico de próstata (PSMA)

La expresión del PSMA aumenta con el grado histológico.

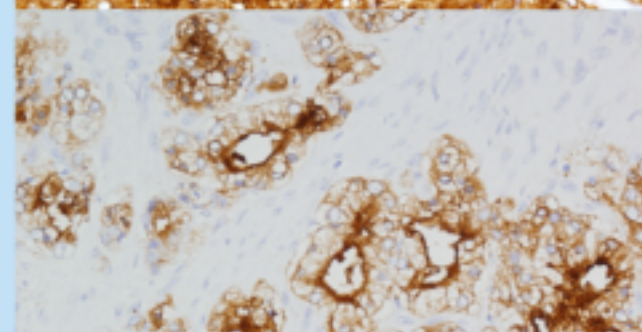
Puntuación de Gleason (suma de los dos grados más comunes)

Grado ISUP

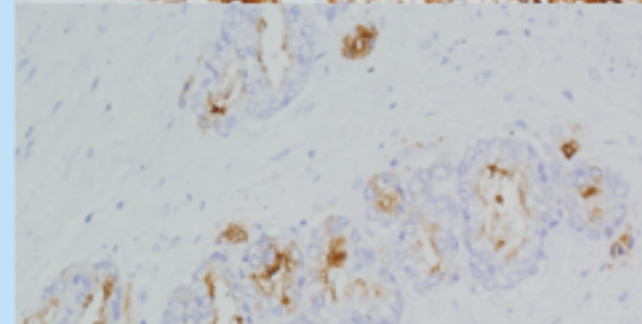
Grado 5



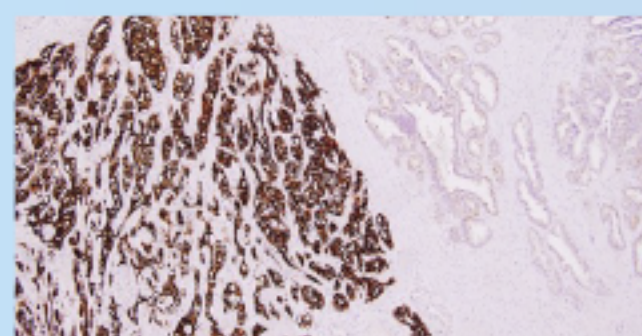
Grado 4



Grado 3



Hiperplasia benigna de próstata



Expresión del PSMA

Gleason 9 o 10 (4+5, 5+4, 5+5) =

Gleason 8 (4+4, 3+5, 5+3) =

Gleason 7 (4+3) =

Gleason 7 (3+4) =

Gleason ≤ 6 ($\leq 3+3$) =

ISUP 5

ISUP 4

ISUP 3

ISUP 2

ISUP 1





PSMA PET/CT: joint EANM
procedure guideline/SNMMI
procedure standard for
prostate cancer imaging 2.0¹

E-PSMA: the EANM
standardized reporting
guidelines v1.0 for PSMA-PET²



¹ Fendler, W. P. et al. (2023) 'PSMA PET/CT: joint EANM procedure guideline/SNMMI procedure standard for prostate cancer imaging 2.0', *European Journal of Nuclear Medicine and Molecular Imaging*, 50(5), pp. 1466–1486.

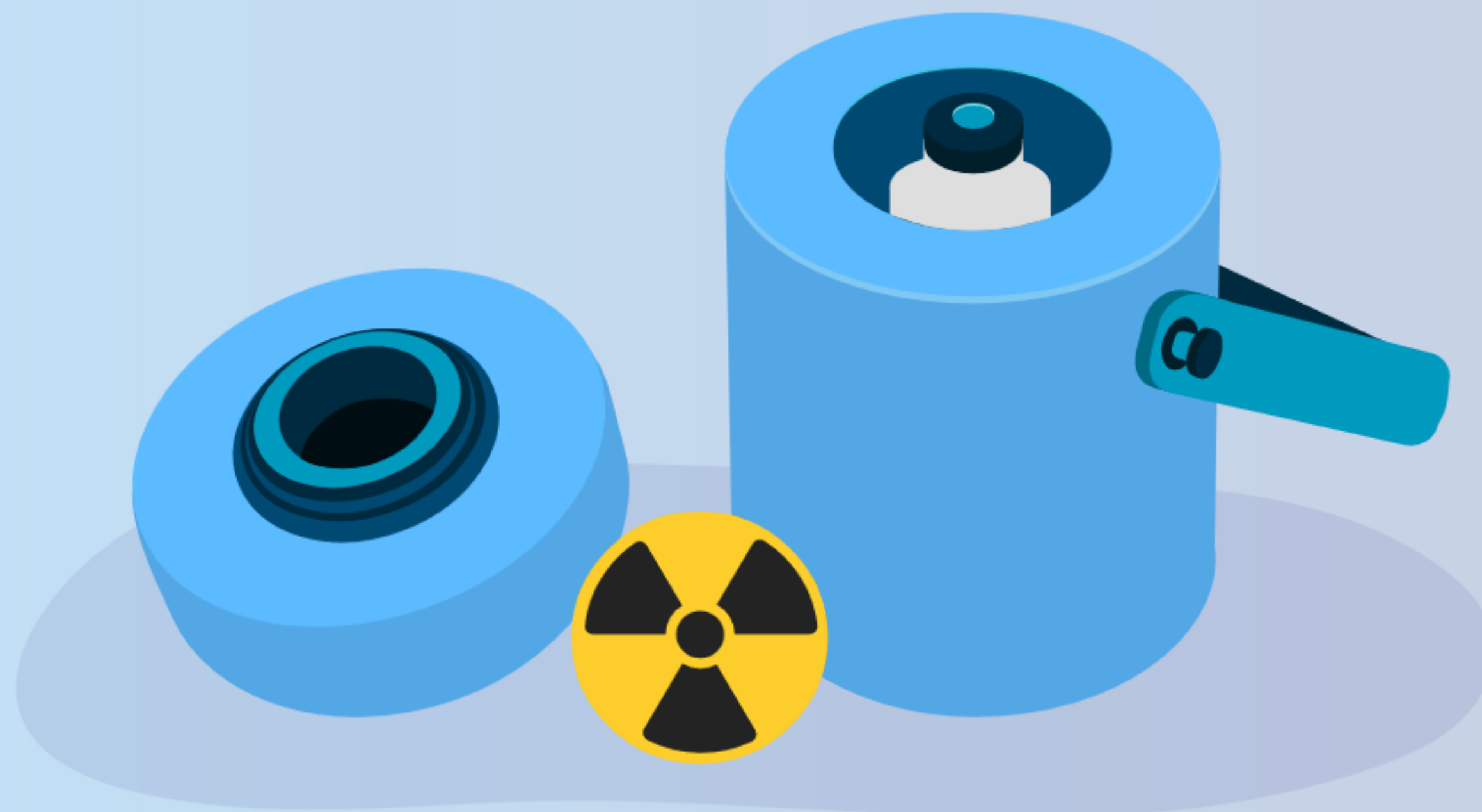
² Ceci, F. et al. (2021) 'E-PSMA: the EANM standardized reporting guidelines v1.0 for PSMA-PET', *European Journal of Nuclear Medicine and Molecular Imaging*, 48(5), pp. 1626–1638.





CAPÍTULO 4

PET/TC con Piflufolastato (^{18}F)





4.1

Piflufolastato (^{18}F): Posología



Piflufolastato (^{18}F): Posología

- La actividad media recomendada del Piflufolastato (^{18}F) es de 4 MBq/Kg de peso corporal y puede oscilar entre 3 y 5 MBq/Kg de peso corporal, en función del equipo de PET y del modo de adquisición usado.

La actividad mínima no debe ser inferior a 190 MBq y la máxima no debe superar los 360 MBq.

MBq/kg

5
4
3






Piflufolastato (^{18}F): Posología

La actividad media recomendada del Piflufolastato (^{18}F) es de 4 MBq/Kg de peso corporal y puede oscilar entre 3 y 5 MBq/Kg de peso corporal, en función del equipo de PET y del modo de adquisición usado.

- La actividad mínima no debe ser inferior a 190 MBq y la máxima no debe superar los 360 MBq.

Para asegurar la completa administración de la dosis, ha de realizarse una administración en bolo mediante un catéter intravenoso flexible, seguido de un lavado de 5-10 ml de solución inyectable de 9 mg/ml de cloruro de sodio (0,9%).





Piflufolastato (^{18}F): Posología

La actividad mínima no debe ser inferior a 190 MBq y la máxima no debe superar los 360 MBq.

- Para asegurar la completa administración de la dosis, ha de realizarse una administración en bolo mediante un catéter intravenoso flexible, seguido de un lavado de 5-10 ml de solución inyectable de 9 mg/ml de cloruro de sodio (0,9%).





4.2

Piflufolastato (^{18}F): Preparación del paciente



Piflufolastato (^{18}F): Preparación del paciente

- No se precisa el ayuno antes de la inyección.

El paciente debe estar bien hidratado antes del comienzo de la exploración.





PiFluolastato (^{18}F): Preparación del paciente

No se precisa el ayuno antes de la inyección.

- El paciente debe estar bien hidratado antes del comienzo de la exploración.

Antes de la inyección, se pueden tomar los medicamentos habituales.





Piflufolastato (^{18}F): Preparación del paciente

El paciente debe estar bien hidratado antes del comienzo de la exploración.

- Antes de la inyección, se pueden tomar los medicamentos habituales.



Piflufolastato (^{18}F): Preparación del paciente

Aconseje al paciente que orine inmediatamente antes de la adquisición. Se puede administrar un diurético para que haga efecto durante el tiempo de captación, reduciendo así los depósitos activos en los uréteres y la vejiga y ayudando a mejorar la interpretación del PET/TC.





4.3

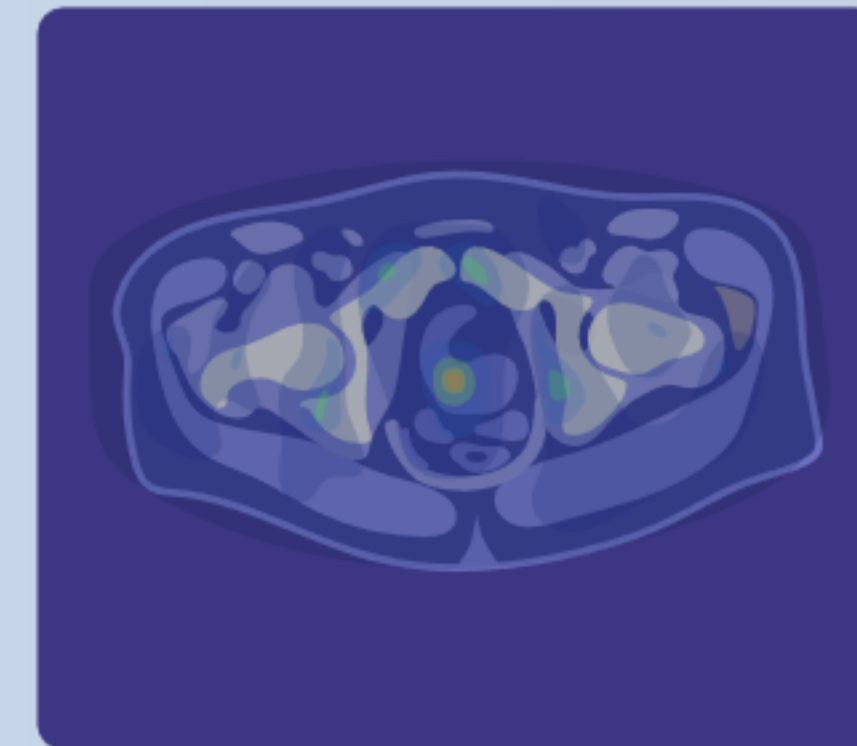
Piflufolastato (^{18}F): Adquisición de imágenes

Piflufolastato (^{18}F): Adquisición de imágenes

Para la corrección de la atenuación y la correlación anatómica, se debe realizar una TC de dosis baja sin contraste, desde el vértice del cráneo hasta la mitad de los muslos.

La PET se debe realizar desde la mitad de los muslos al vértice del cráneo.

PET / TC



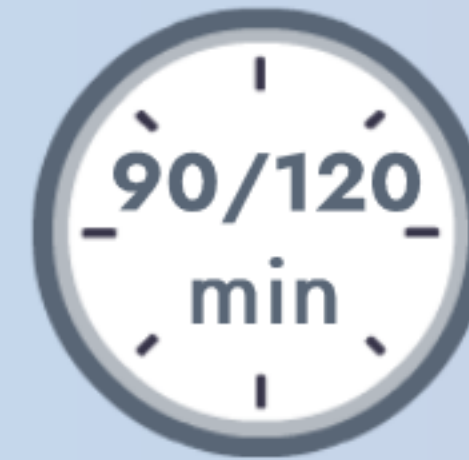Piflufolastato (^{18}F): Adquisición de imágenes

Se debe colocar al paciente en decúbito supino, con ambos brazos por encima de la cabeza, para evitar artefactos.





Piflufolastato (^{18}F): Adquisición de imágenes



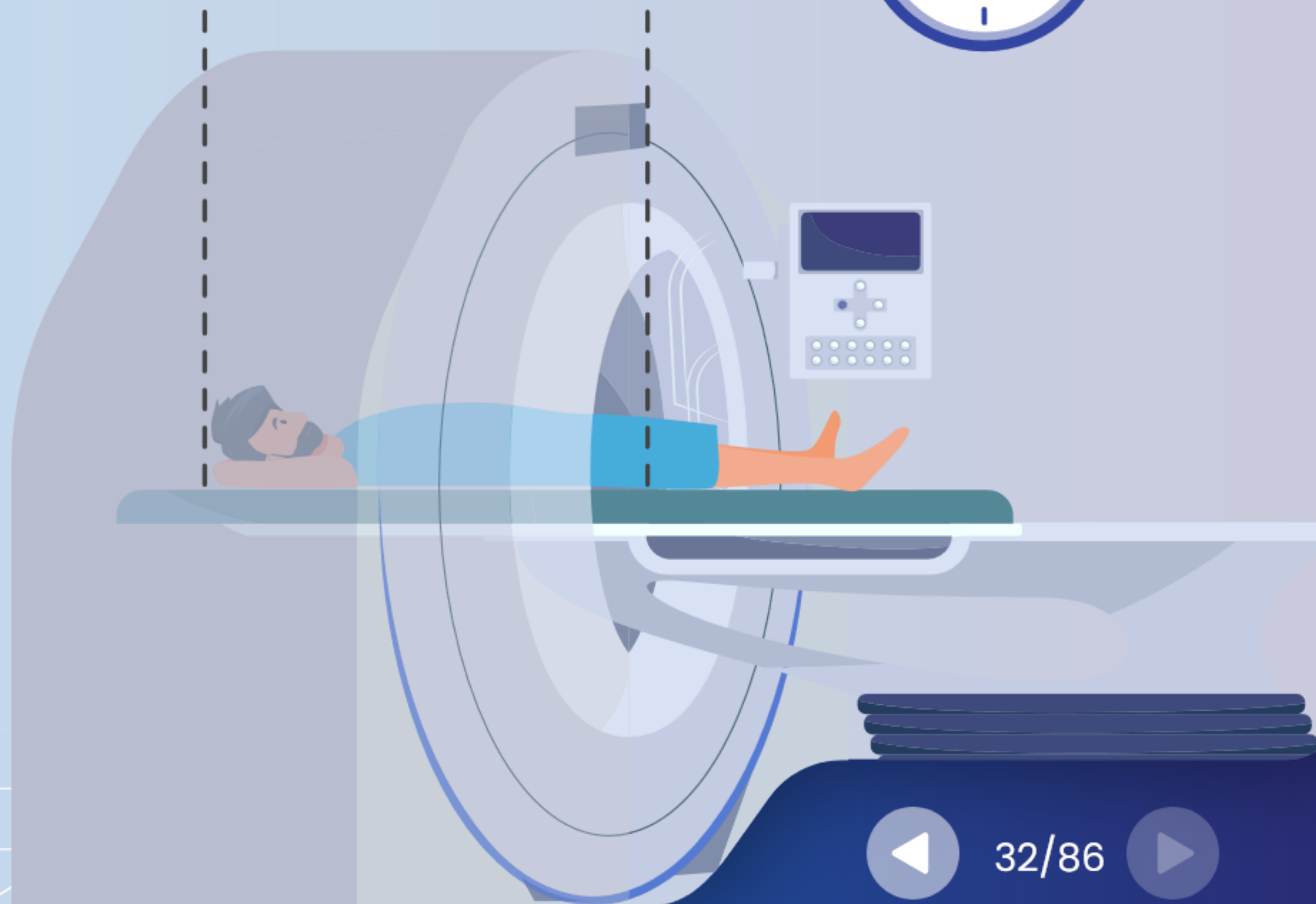
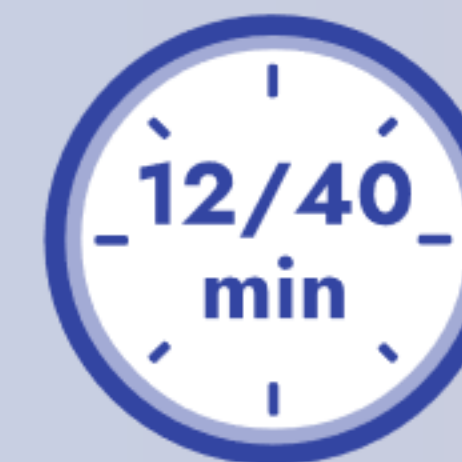Se debe iniciar la adquisición de 90 a 120 minutos después de la inyección de Piflufolastato (^{18}F).





Piflufolastato (^{18}F): Adquisición de imágenes

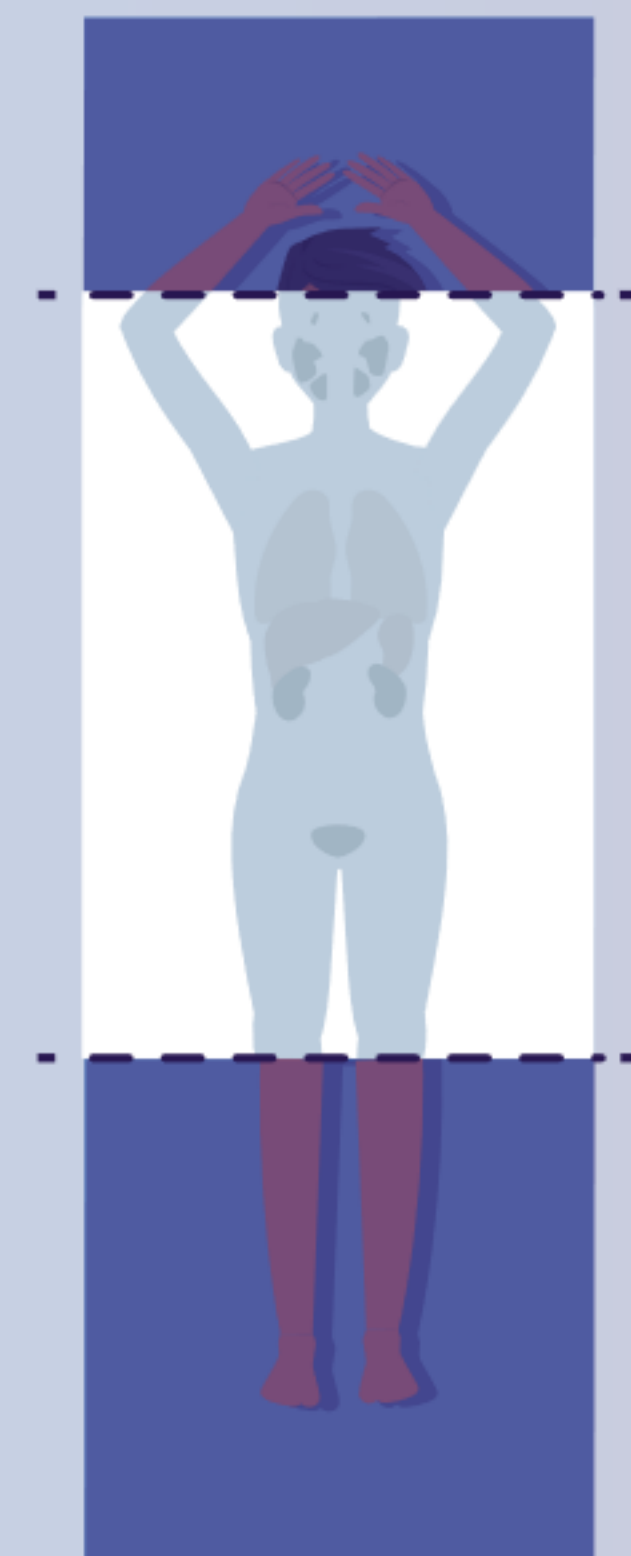
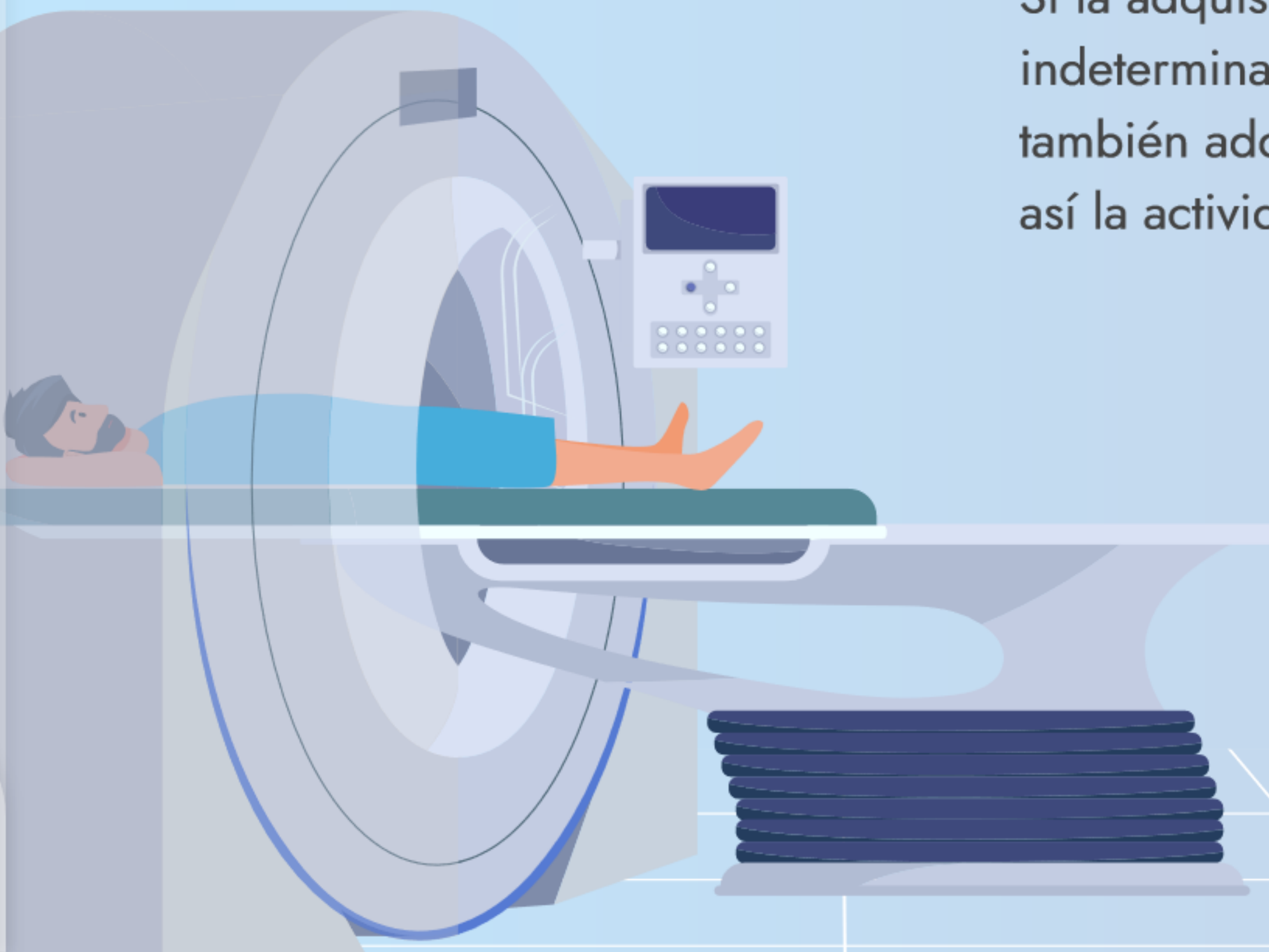
La duración de la adquisición de imágenes es de 12 a 40 minutos, dependiendo del tipo de cámara PET/TC, del número de posiciones de cama (normalmente, de 6 a 8) y del tiempo de adquisición por posición de cama (normalmente, de 2 a 5 minutos).





Piflufolastato (^{18}F): Adquisición de imágenes

Si la adquisición da lugar a conclusiones indeterminadas, se pueden efectuar también adquisiciones tardías, reduciendo así la actividad de fondo.



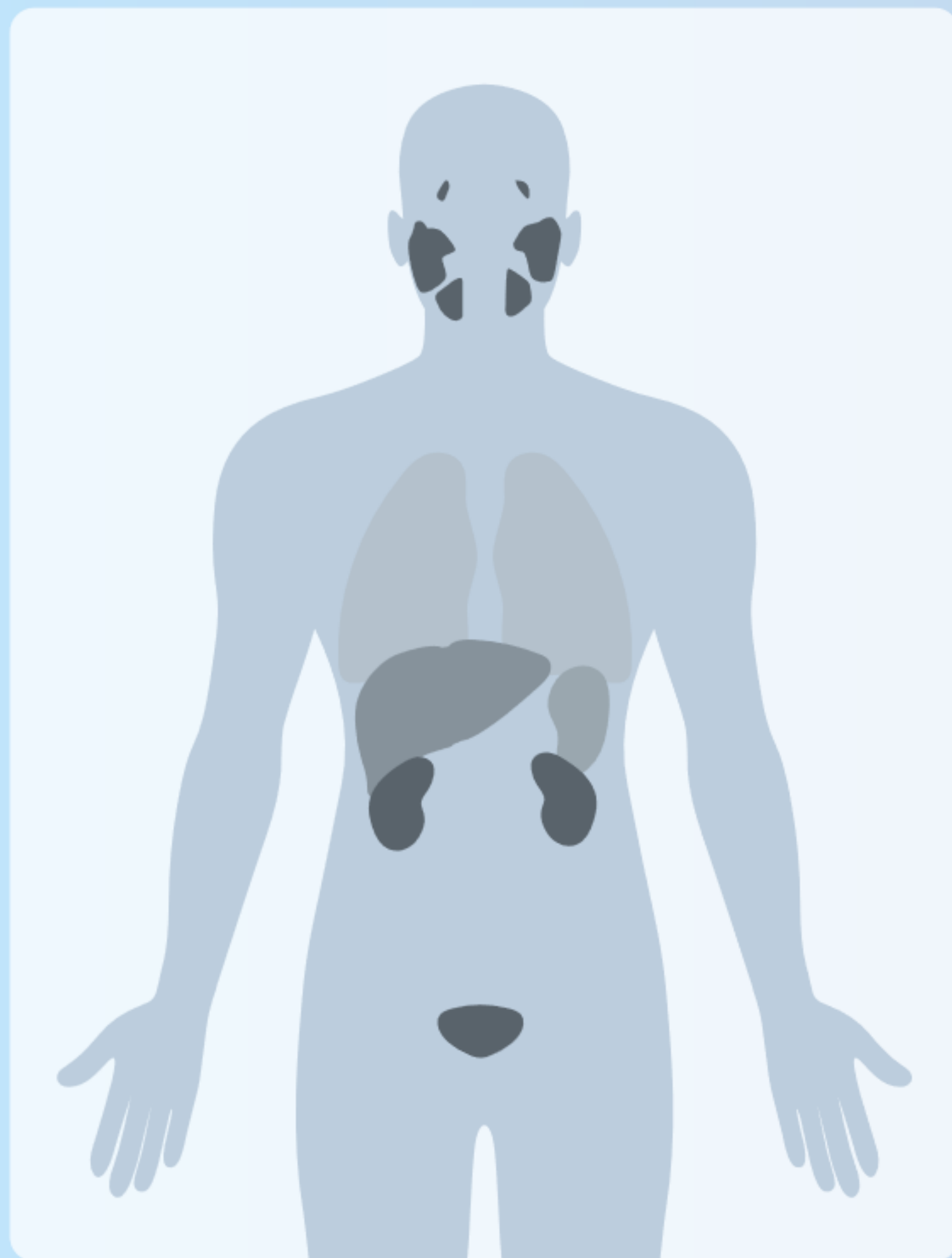

4.4

Piflufolastato (^{18}F): Distribución fisiológica y dosimetría



Piflufolastato (^{18}F): Distribución fisiológica



El PSMA está sobreexpresado en el cáncer de próstata primario y metastásico, pero también en algunos tejidos sanos.



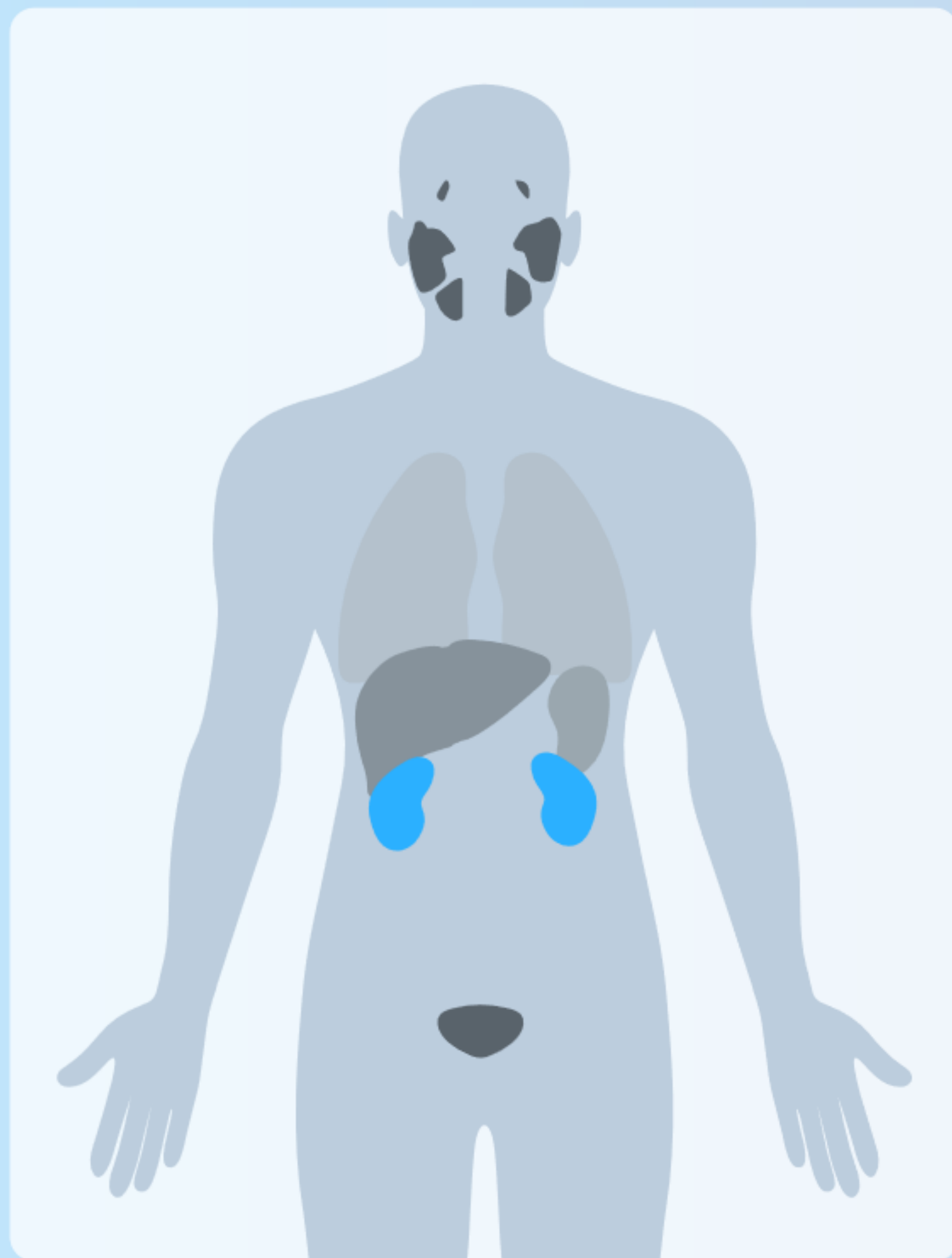Piflufolastato (^{18}F): Distribución fisiológica



60 minutos después de la inyección,
se observa:



Piflufolastato (^{18}F): Distribución fisiológica



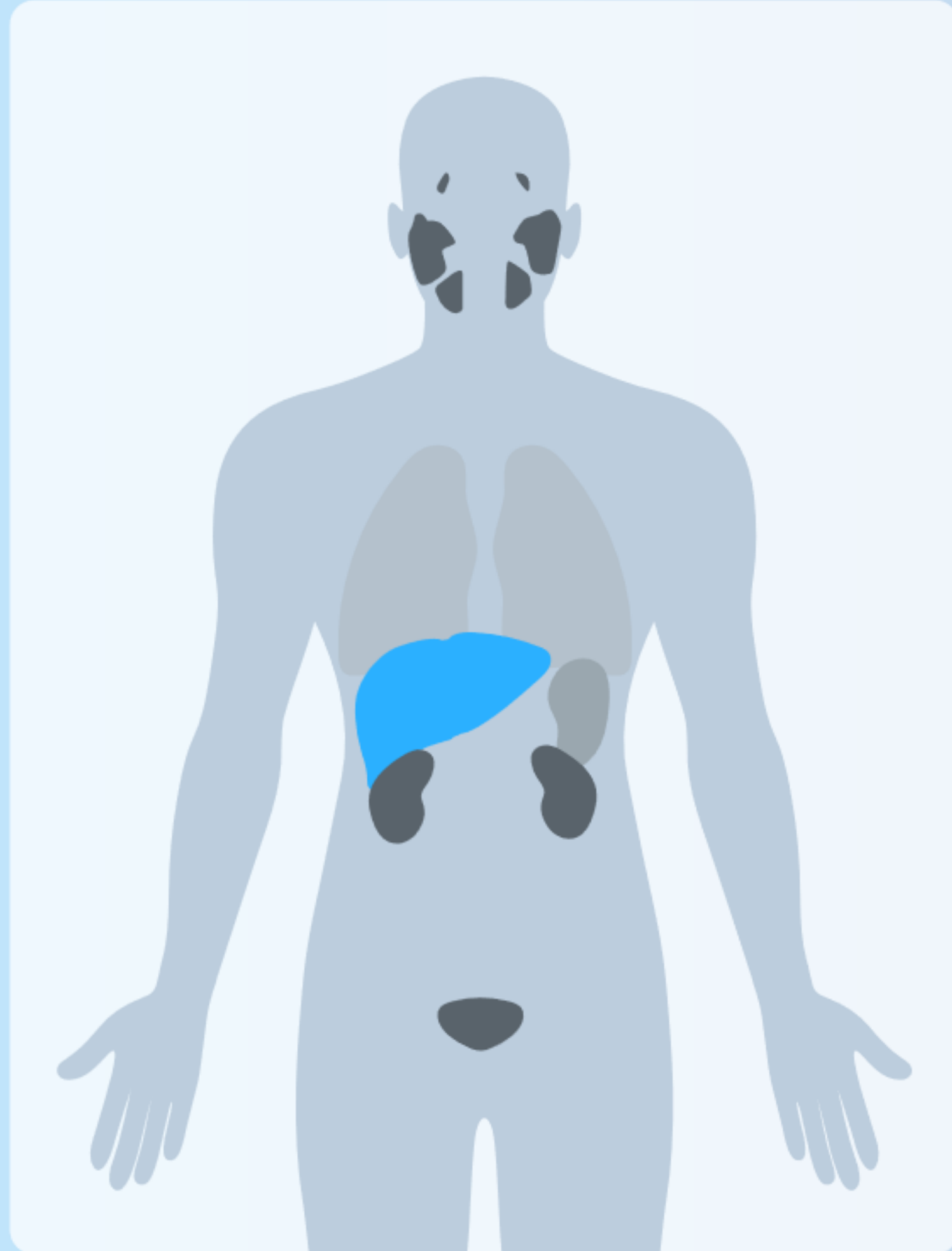60 minutos después de la inyección,
se observa:

un 16,5% de la actividad administrada
en los riñones





Piflufolastato (^{18}F): Distribución fisiológica



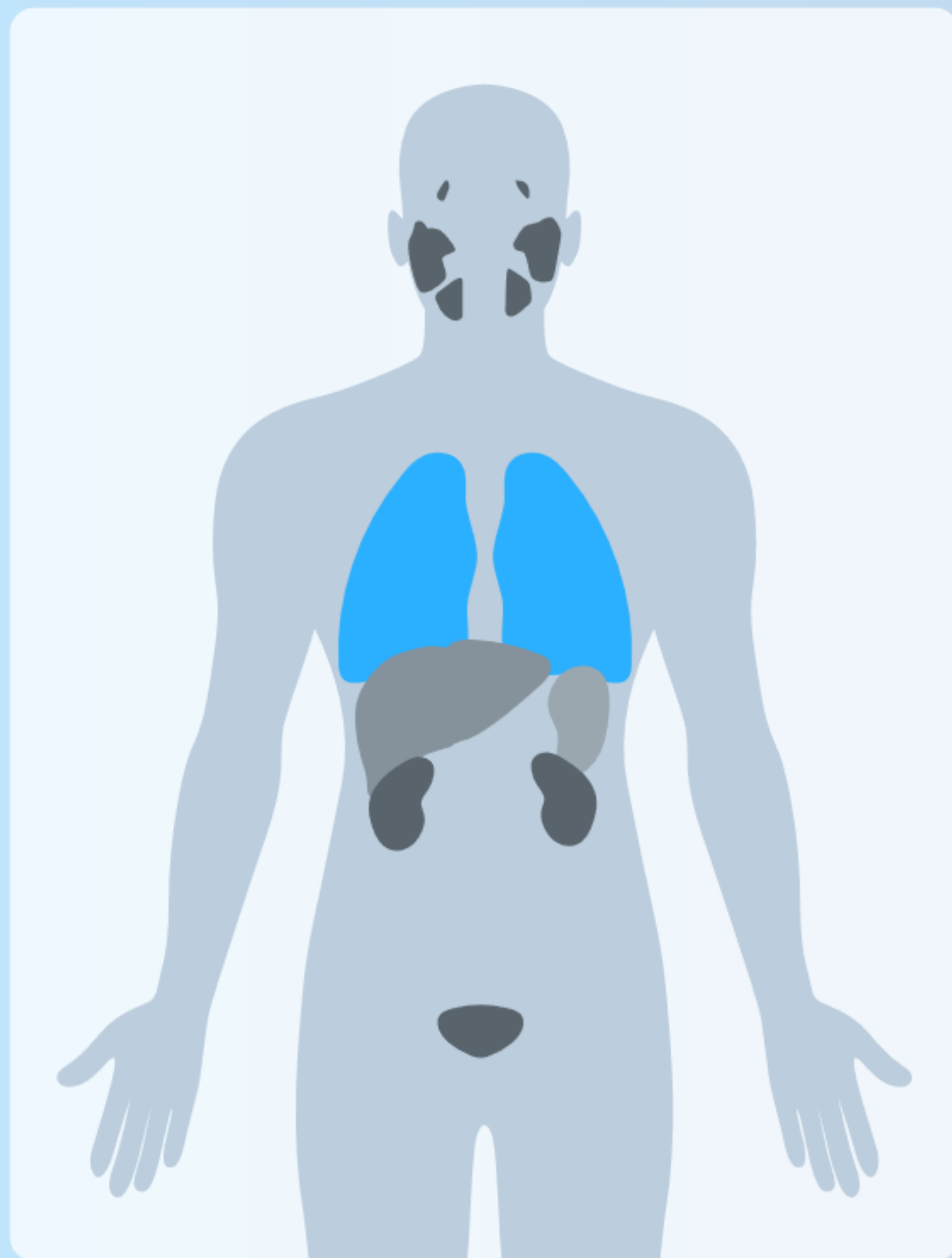
60 minutos después de la inyección, se observa:

un 16,5% de la actividad administrada en los riñones

9,3 % de la actividad administrada en el hígado;



Piflufolastato (^{18}F): Distribución fisiológica



60 minutos después de la inyección, se observa:

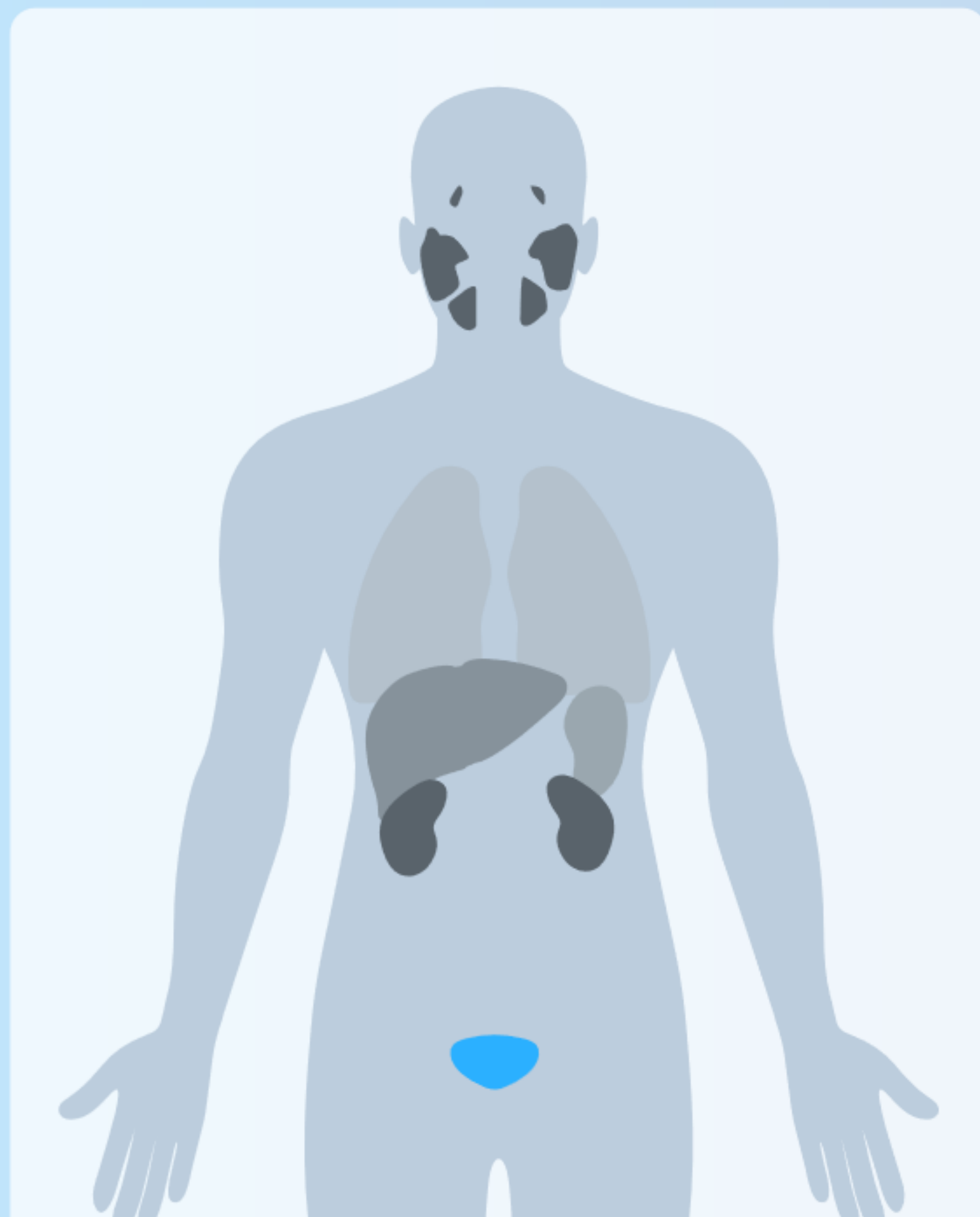un 16,5% de la actividad administrada en los riñones

9,3 % de la actividad administrada en el hígado;

2,9% de la actividad administrada en los pulmones.



Piflufolastato (^{18}F): Distribución fisiológica



ver el vídeo





Patients P/L-RT15 page 1

CT PET or SUVCT

CT PET Fusion #1
P/L-RT15
Fus_CT_PT
P/L-RT15
CT WB
2019-02-12 15:52:07
PET WB SUV
2019-02-12 15:52:45

-581.3 mm 265

-581.3 mm 265

-581.3 mm

U 19 SUVbw
L 8 SUVbw
S SUVbw

1/48 (0.07)

Bienvenidos al primer caso práctico de Piflufolastato (^{18}F)



Piflufolastato (^{18}F): Dosimetría

La dosis efectiva resultante de la administración de una actividad recomendada máxima de 360 MBq para un adulto que pesa 70 kg es de aproximadamente 4,2 mSv.

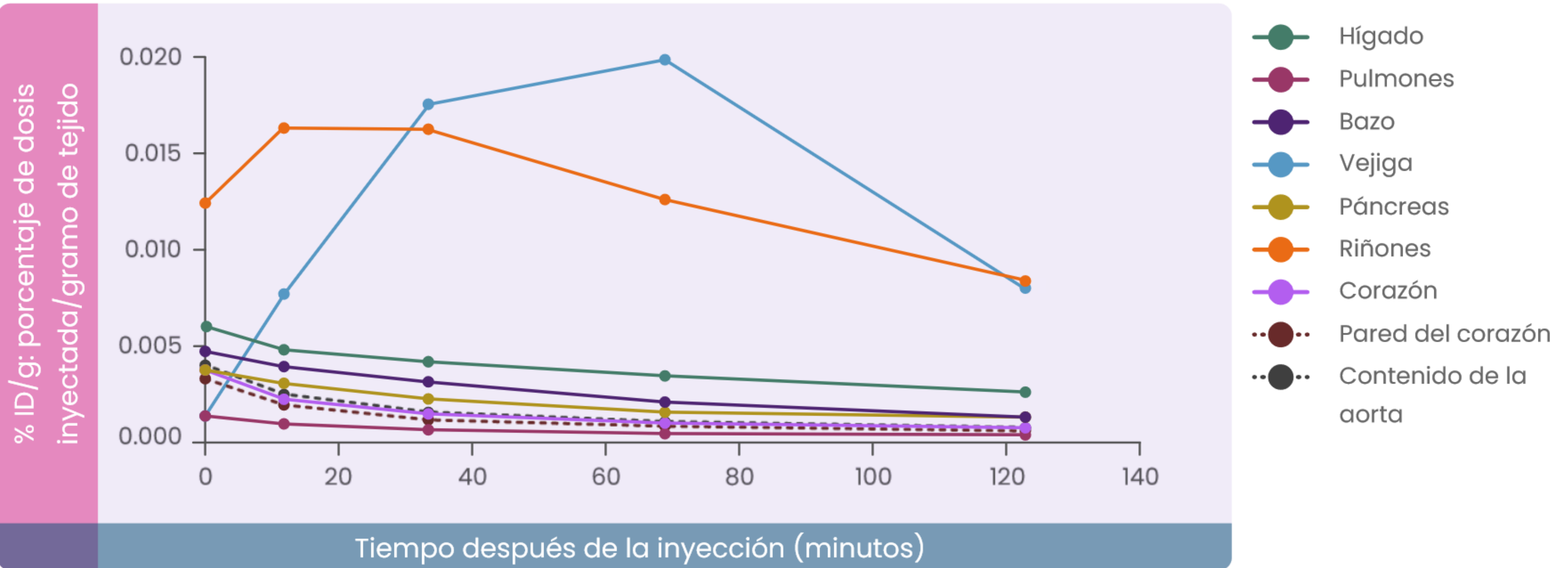
[ver las curvas](#)



360 MBq

4.2 mSv







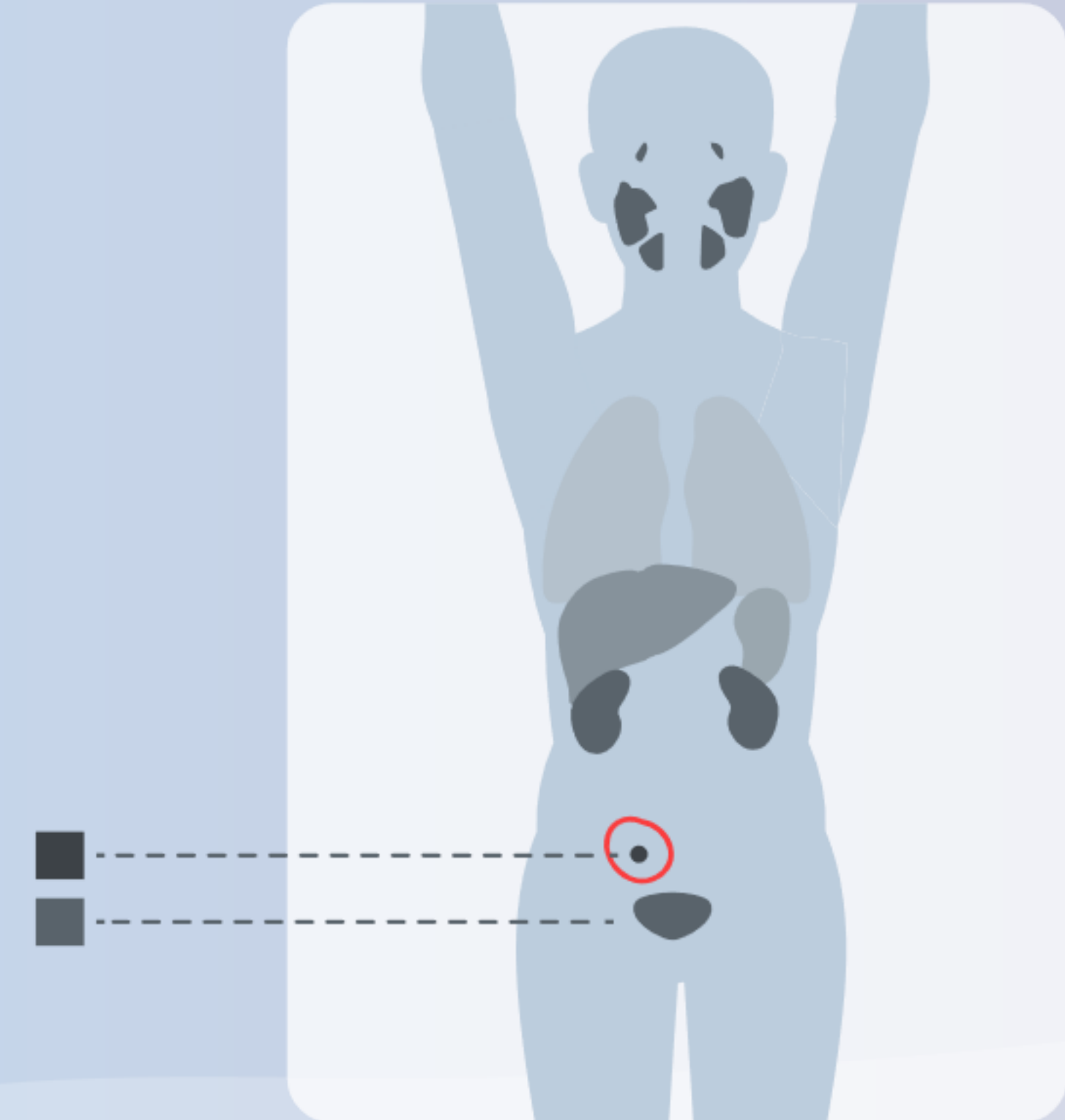
4.5

Piflufolastato (^{18}F): Interpretación

Piflufolastato (^{18}F): Interpretación

La PET/TC con Piflufolastato (^{18}F) debe ser interpretada mediante valoración visual.

Las lesiones deben considerarse sospechosas si la captación es superior a la captación fisiológica en ese tejido o superior al fondo adyacente si no se prevé ninguna captación fisiológica.

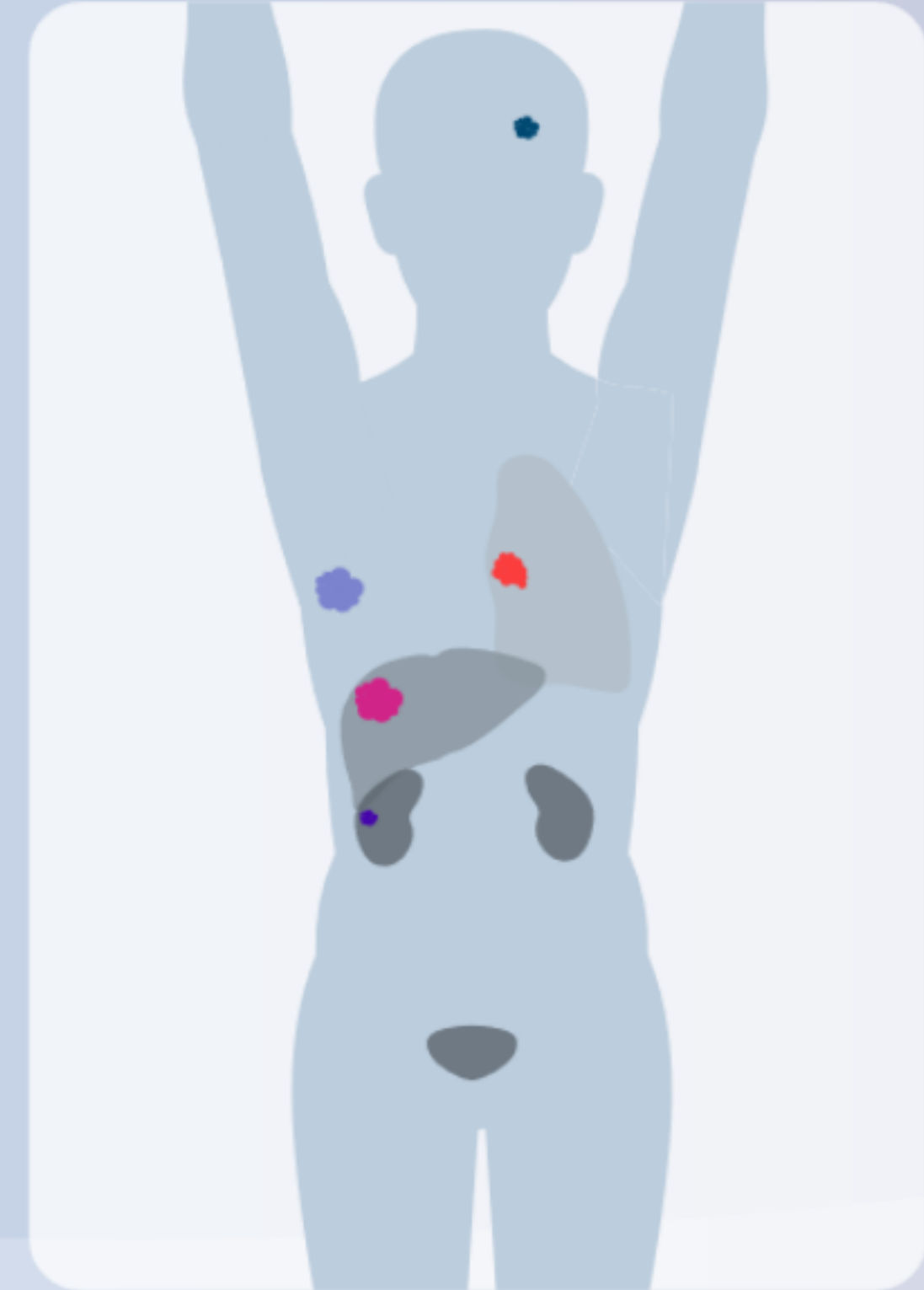


Piufolastato (^{18}F): Interpretación

El PSMA se puede expresar en el cáncer de próstata, pero se puede observar también en:

- otras neoplasias (carcinoma de células renales, hepatocarcinoma, cáncer de mama, cáncer de pulmón y otras neoplasias malignas).

- afecciones no malignas (p. ej., hemangioma, ganglios, enfermedad de Paget, sarcoidosis, granulomatosis, etc.). Pueden potencialmente dar lugar a resultados falsos positivos.



PiFluolastato (^{18}F): Interpretación

El PSMA se puede expresar en el cáncer de próstata, pero se puede observar también en:

- otras neoplasias (carcinoma de células renales, hepatocarcinoma, cáncer de mama, cáncer de pulmón y otras neoplasias malignas).

- afecciones no malignas (p. ej., hemangioma, ganglios, enfermedad de Paget, sarcoidosis, granulomatosis, etc.). Pueden potencialmente dar lugar a resultados falsos positivos.



Piflufolastato (^{18}F): Interpretación

El rendimiento de Piflufolastato (^{18}F) para la obtención de imágenes de ganglios linfáticos pélvicos metastásicos antes del tratamiento definitivo inicial se puede ver afectado por factores tales como la puntuación Gleason.

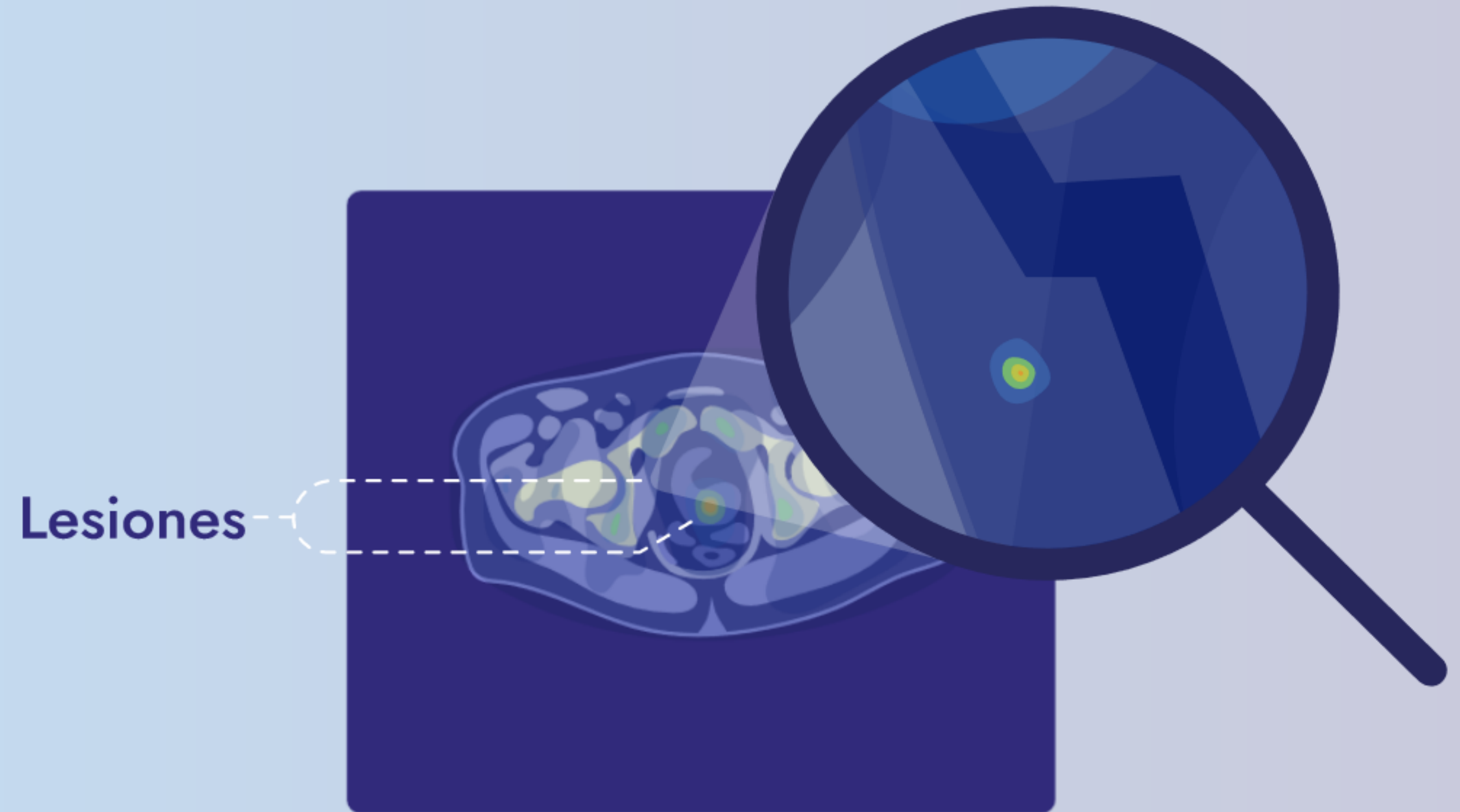
El rendimiento diagnóstico de la PET/TC con Piflufolastato (^{18}F) para la obtención de imágenes de pacientes con recurrencia bioquímica (RBQ) se puede ver afectado por la concentración sérica de PSA.





Piflufolastato (^{18}F): Interpretación

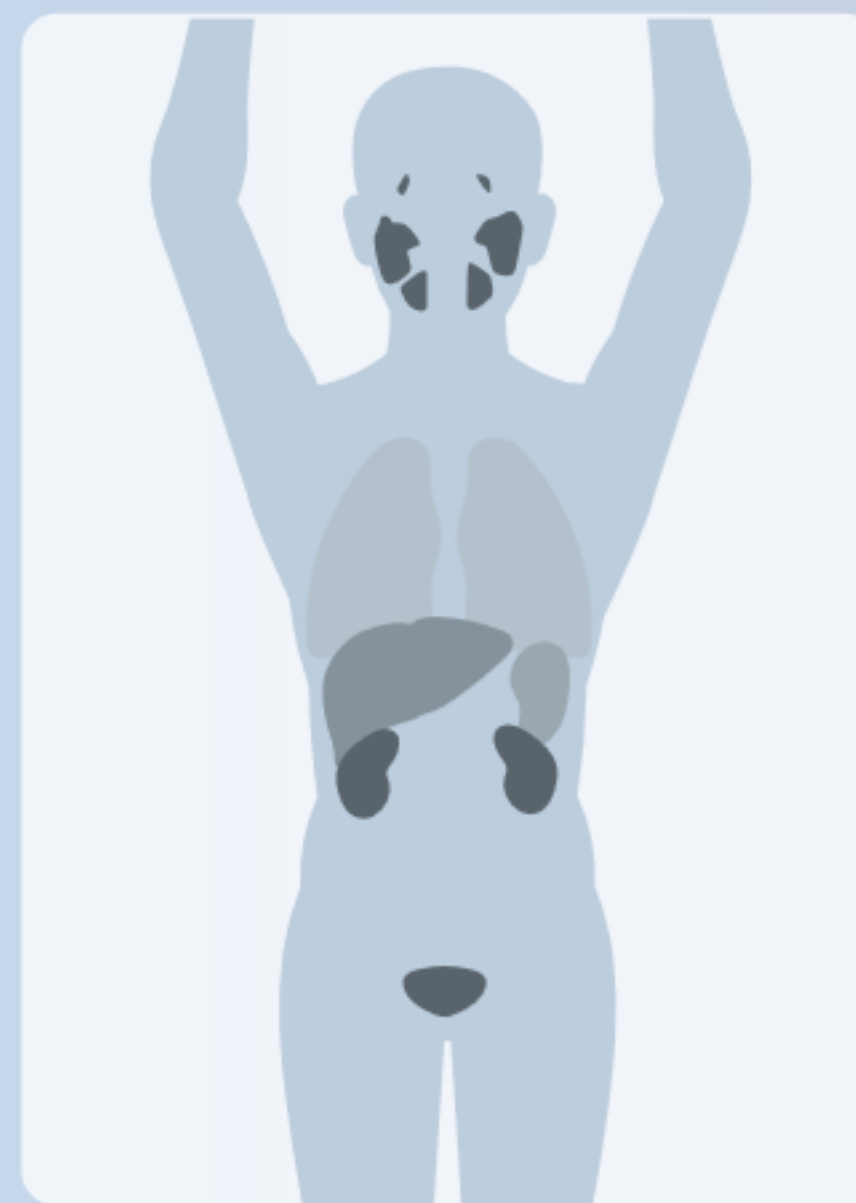Es posible que la PET/TC con Piflufolastato (^{18}F) no detecte las lesiones con un tamaño por debajo de la resolución espacial del PET (=5 mm).



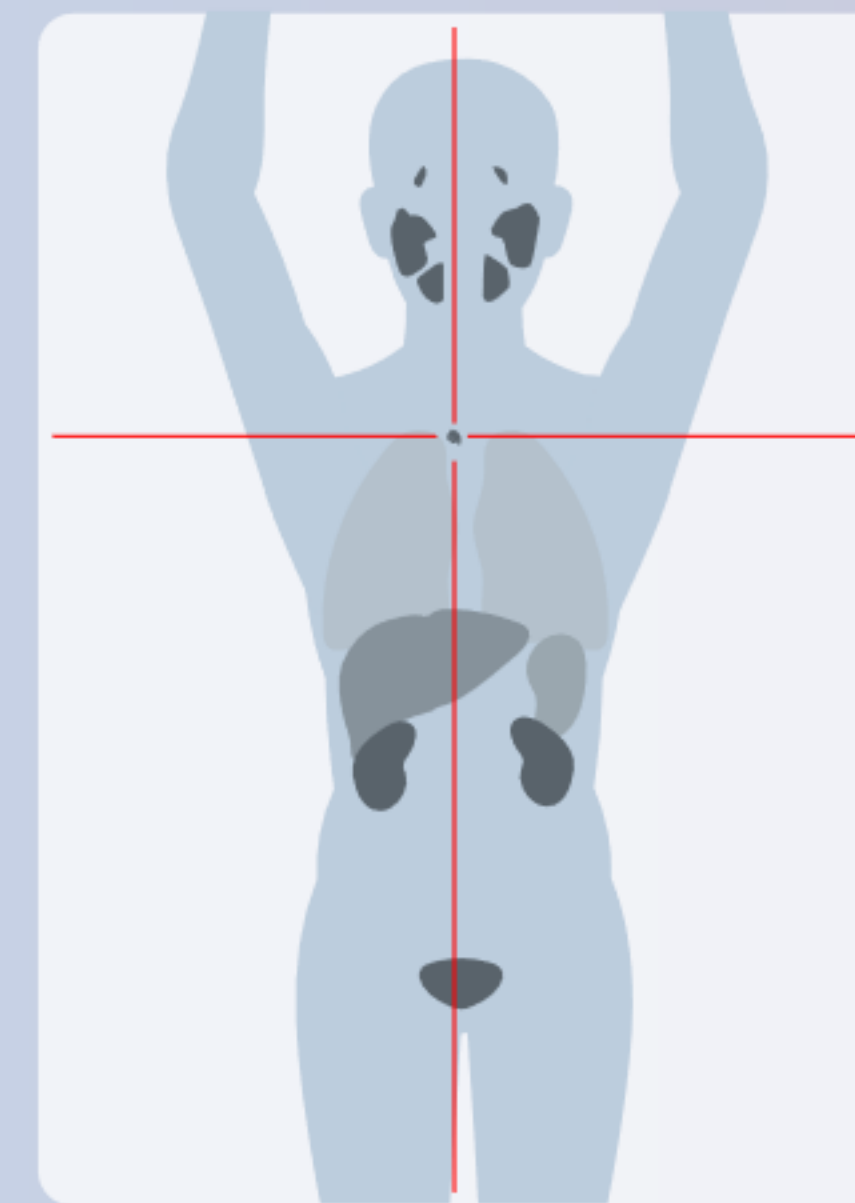


Piflufolastato (^{18}F): Interpretación

Una PET/TC negativa no descarta la presencia de cáncer de próstata y una PET/TC positiva no confirma la presencia de cáncer de próstata.



Positivo



Negativo



48/86





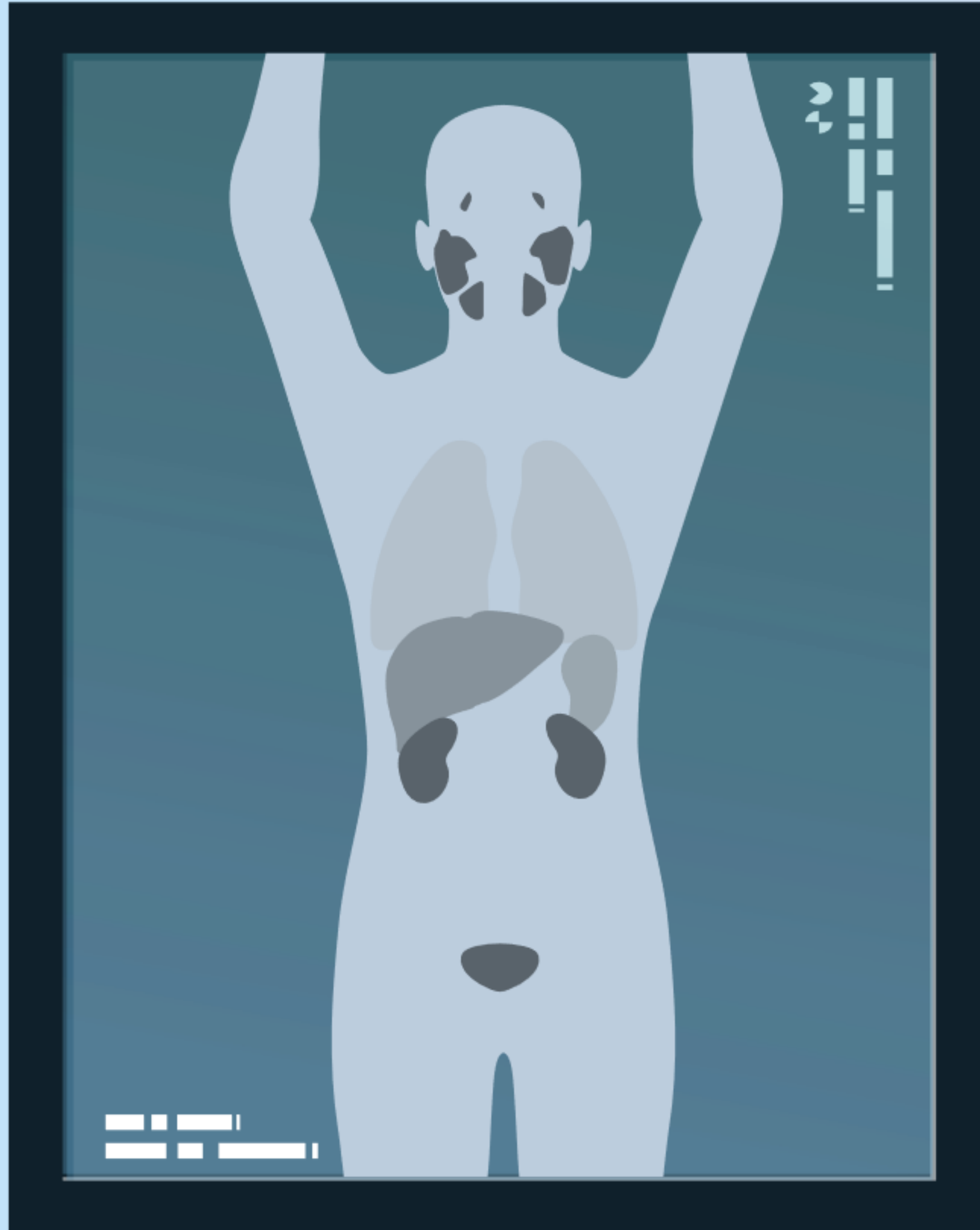
5.1

Interpretación de casos: Estadiaje inicial, recurrencia bioquímica, resultados falsos positivos, hallazgos incidentales



Casos clínicos sobre estadiaje inicial





Caso clínico sobre estadiaje inicial

n.º 1



Caso clínico sobre estadiaje inicial nº1

Historia del paciente

Varón de 63 años.

Puntuación de Gleason 9 (4 + 5).

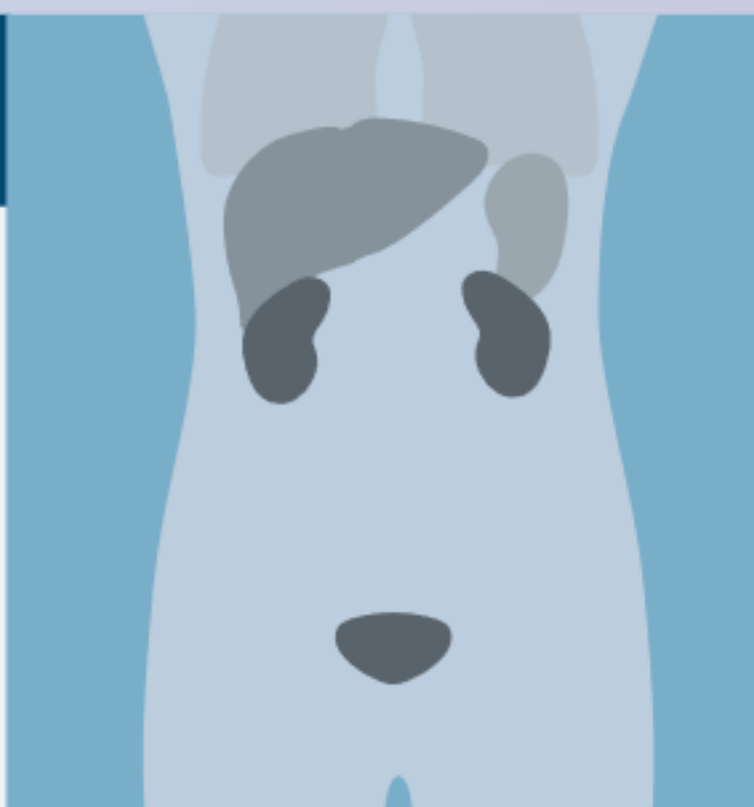
PSA 19,3 ng/ml.



Resultados de la PET/TC con Piflufolastato (^{18}F)

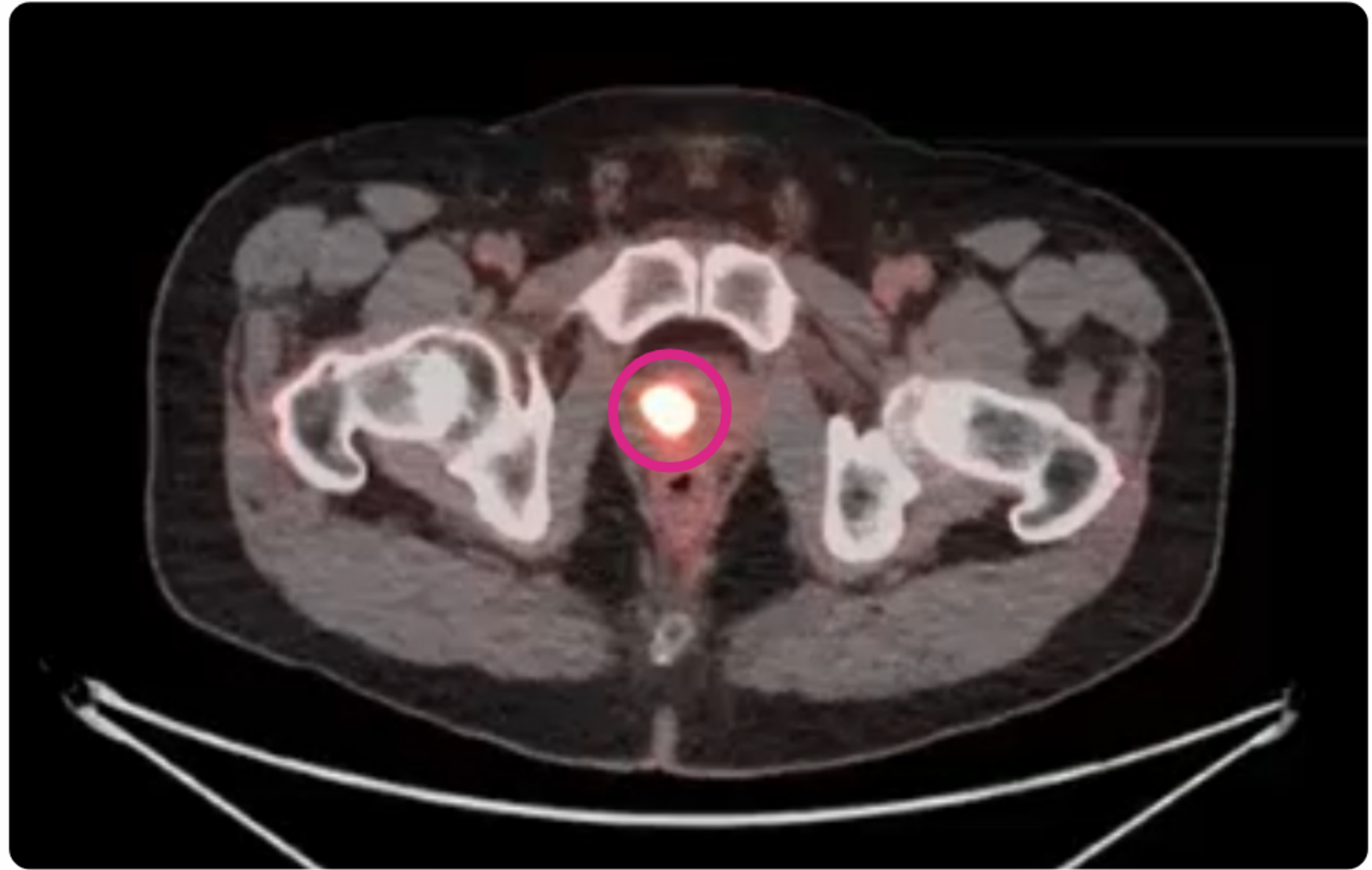
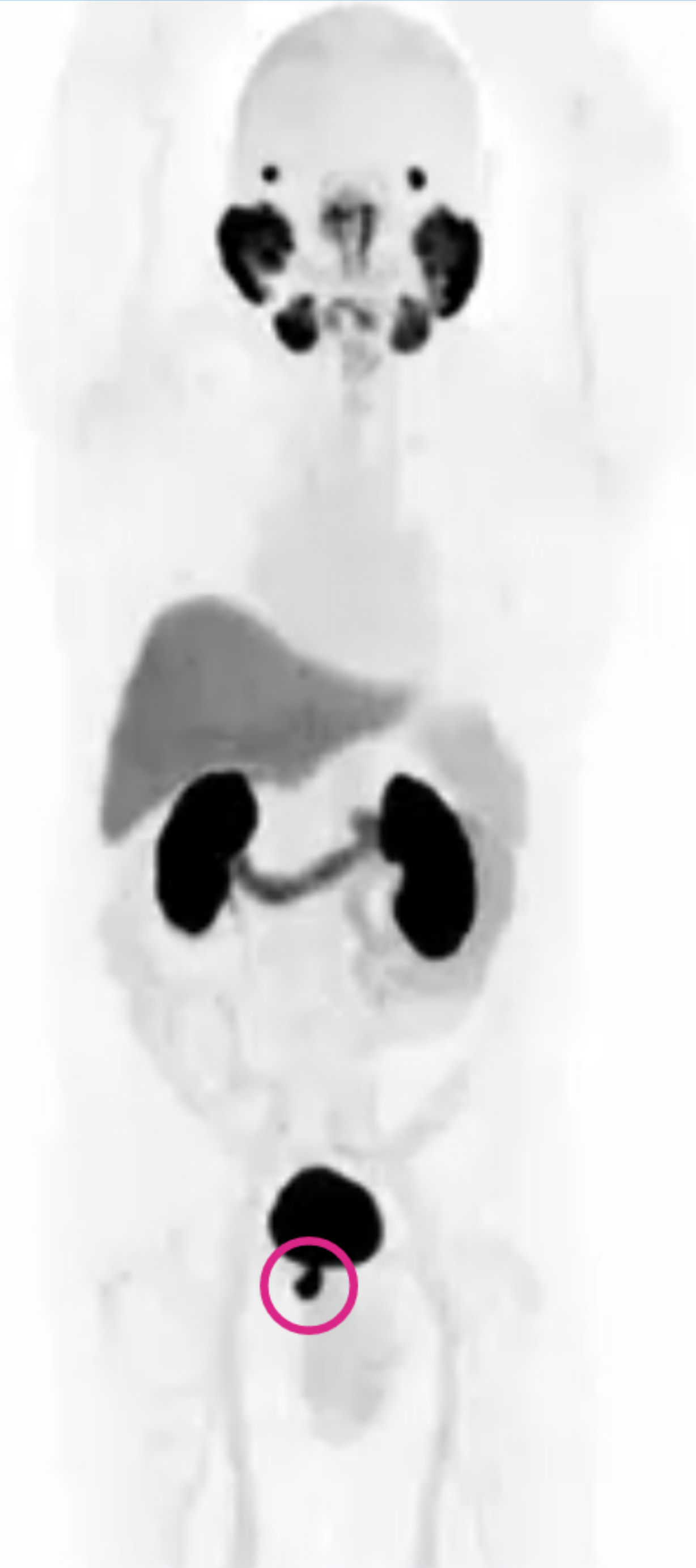Aumento de captación en la próstata.

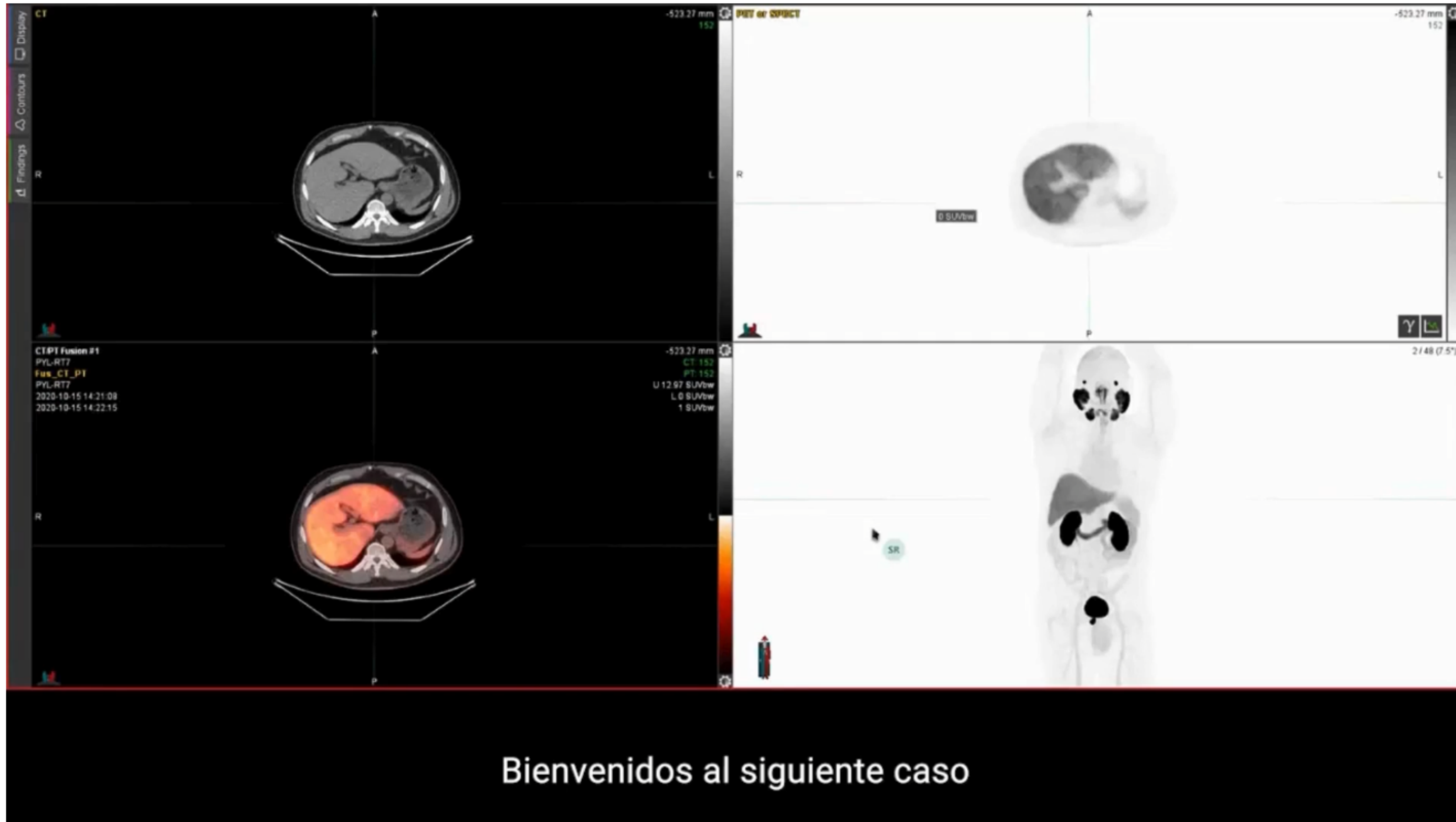No hay evidencia de metástasis locales o a distancia.

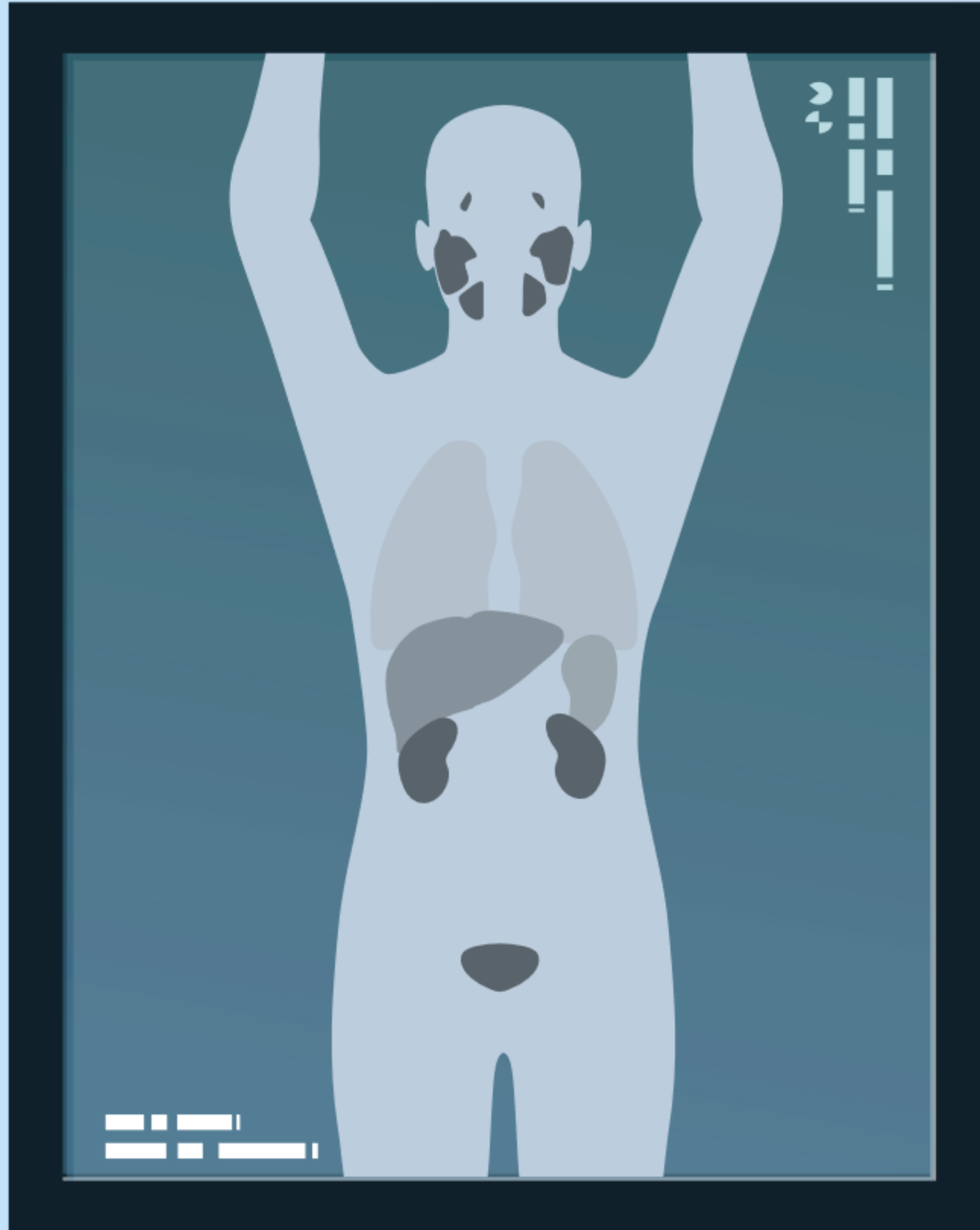


[Ver la PET/TAC](#)

[Ver vídeos](#)







Caso clínico sobre
estadiaje inicial

n.º 2




Caso clínico sobre estadiaje inicial nº2

Historia del paciente

Varón de 70 años.

Puntuación de Gleason 8 (4 + 4).

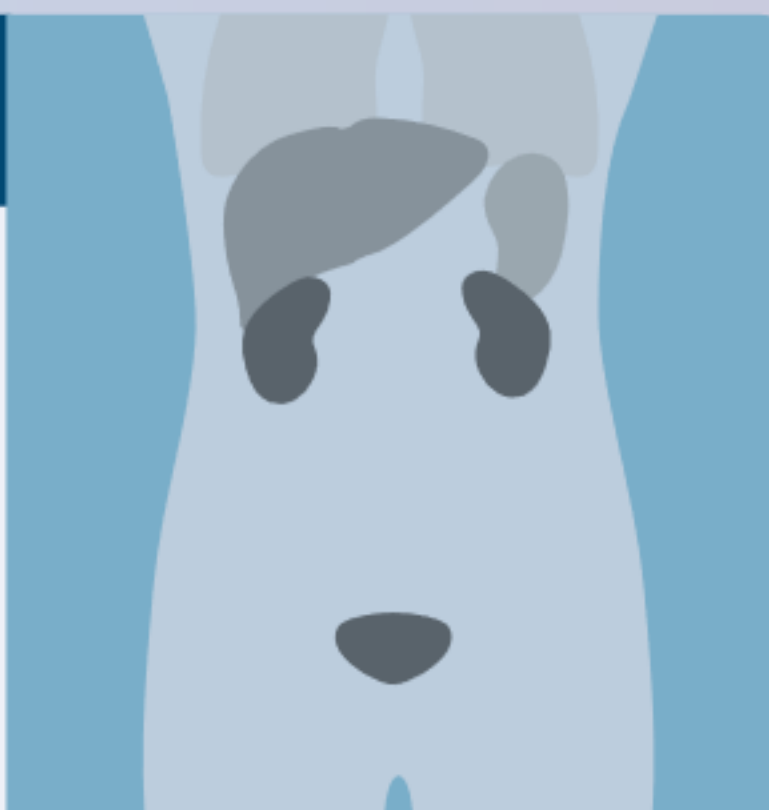
PSA 5,28 ng/ml.



Resultados de la PET/TC con Piflufolastato (^{18}F)

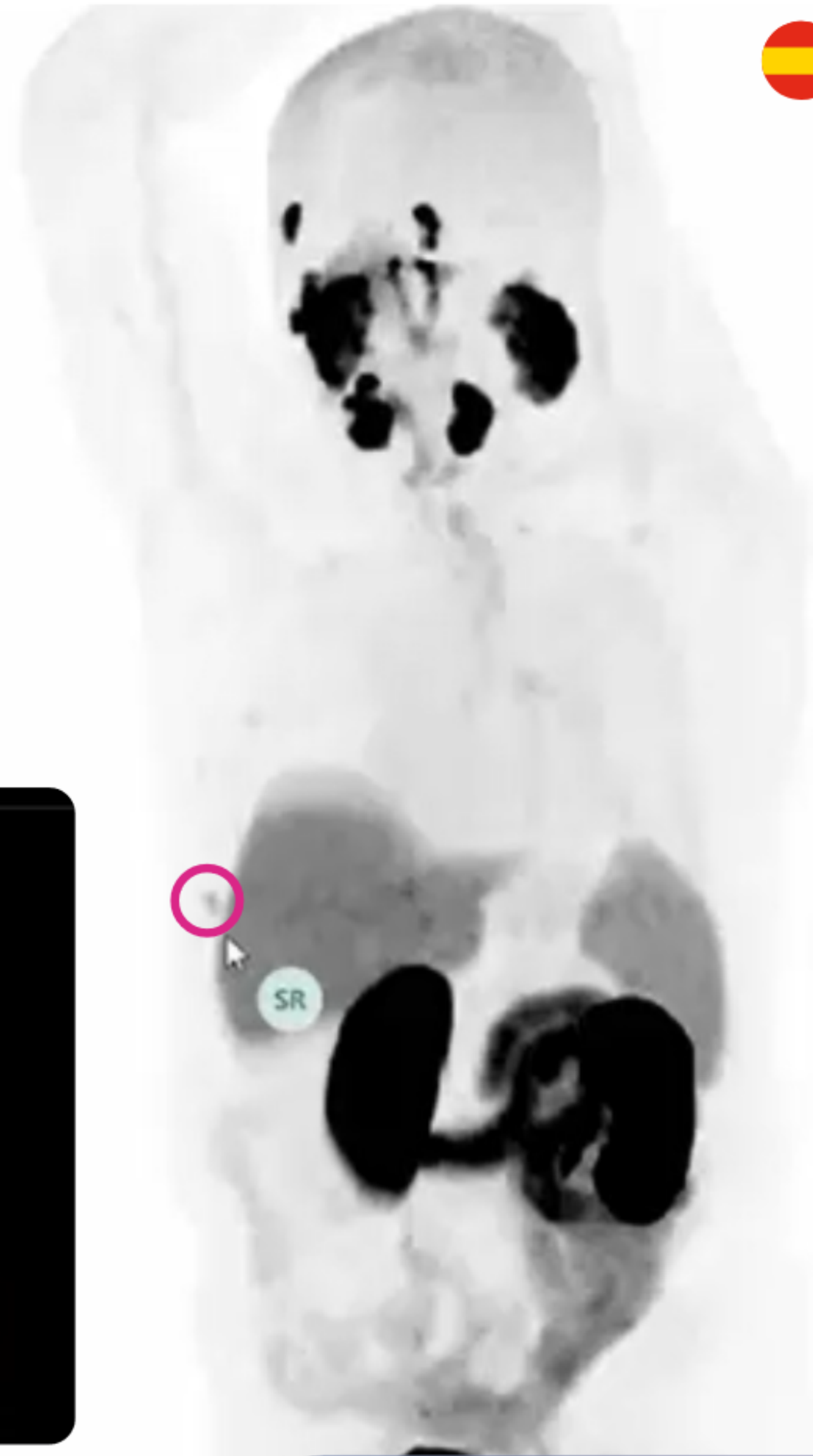
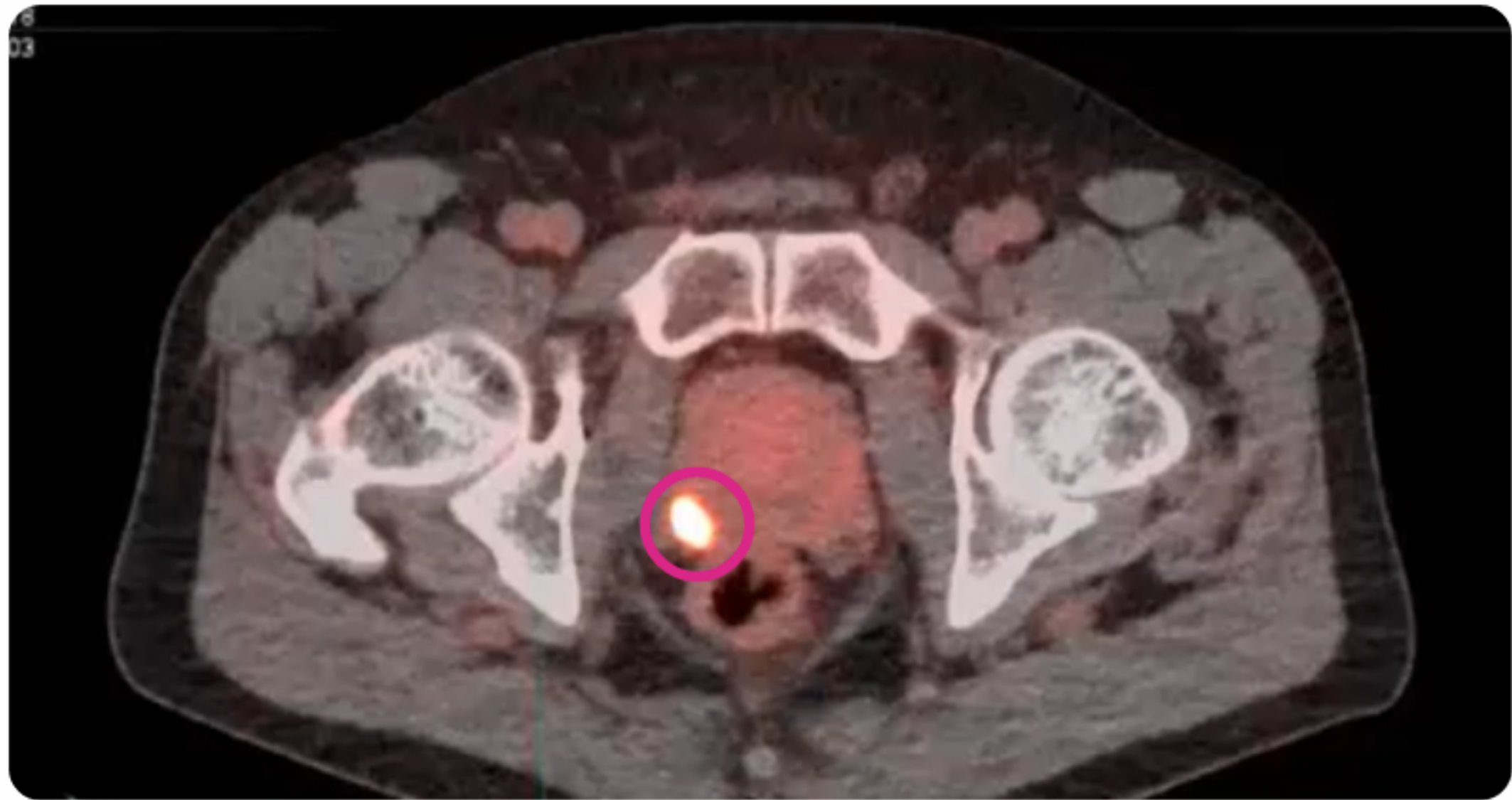
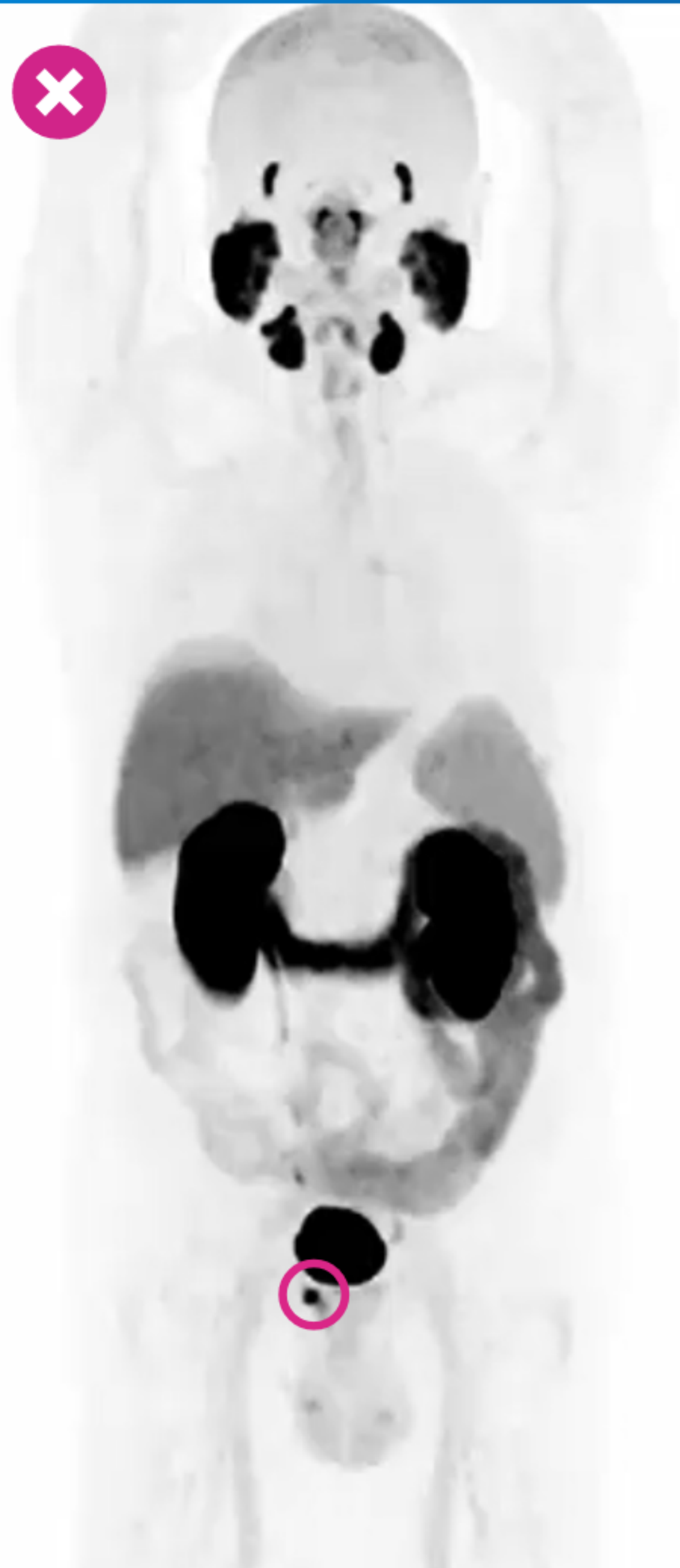Aumento de captación en la próstata.

Captación inespecífica en la costilla derecha.



[Ver la PET/TAC](#)

[Ver vídeos](#)



55/86





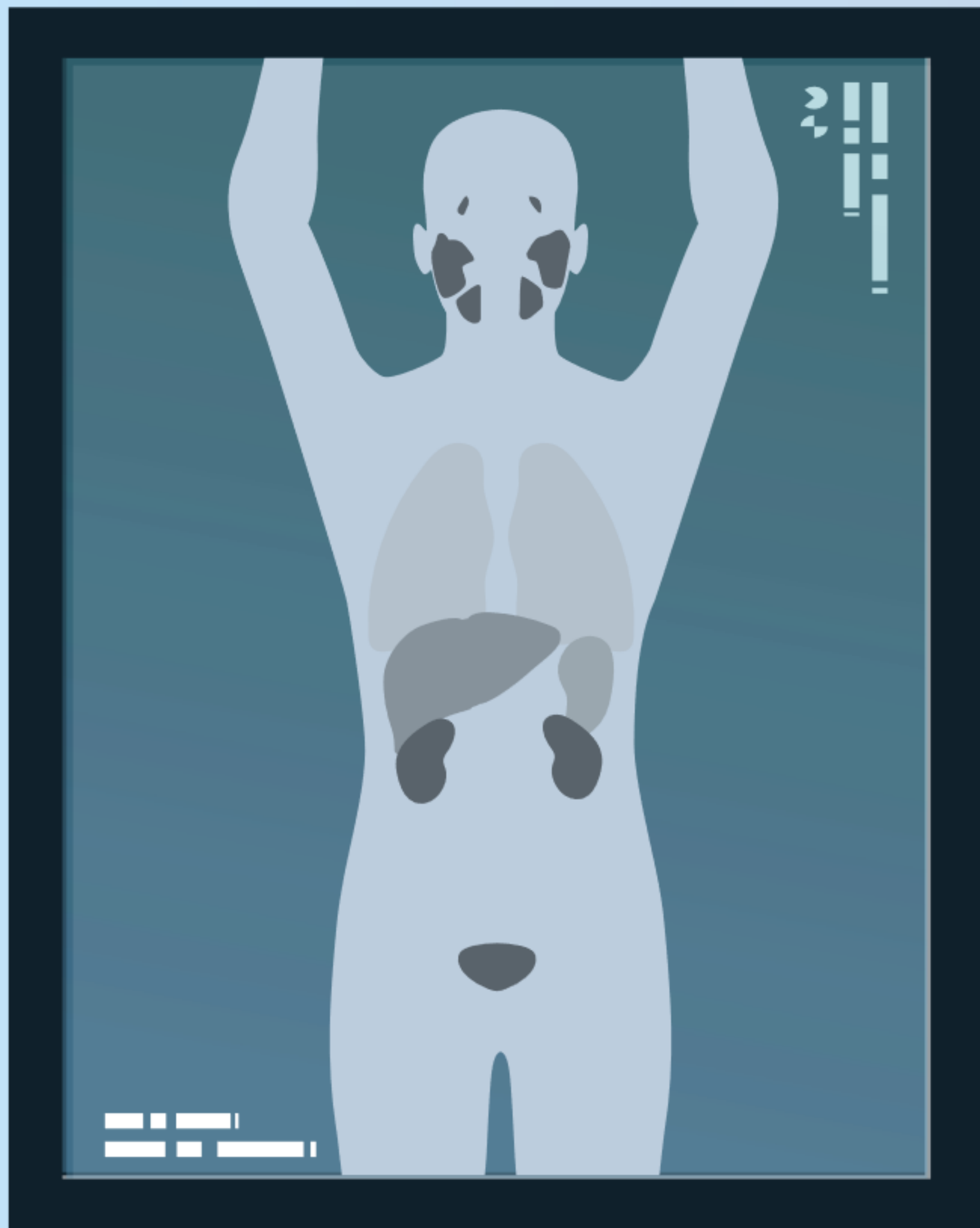
El siguiente caso se trata de un estudio de estadiaje inicial





Casos clínicos sobre recurrencia bioquímica





Caso clínico sobre recurrencia bioquímica n.º 1



Caso clínico sobre recurrencia bioquímica nº1

Historia del paciente

Varón de 72 años.

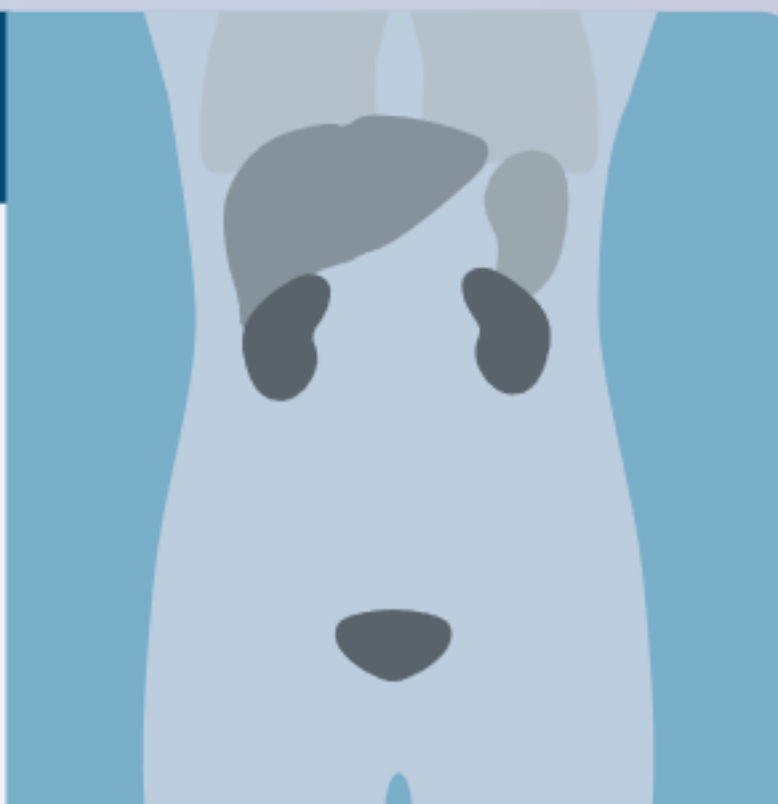
Después de la radioterapia.

PSA 7,24 ng/ml.



Resultados de la PET/TC con Piflufolastato (^{18}F)

Aumento de captación en ganglio linfático retroperitoneal.



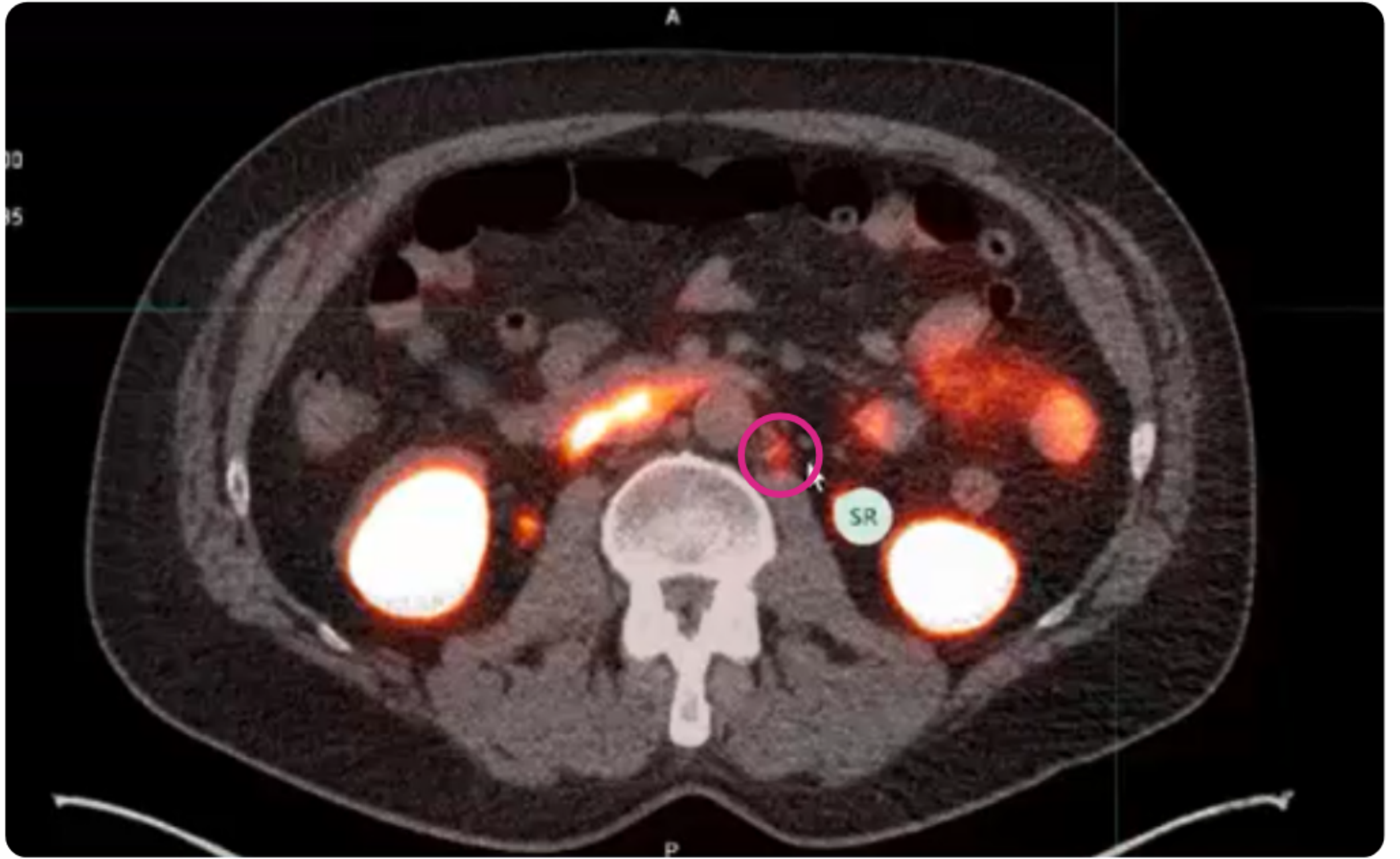
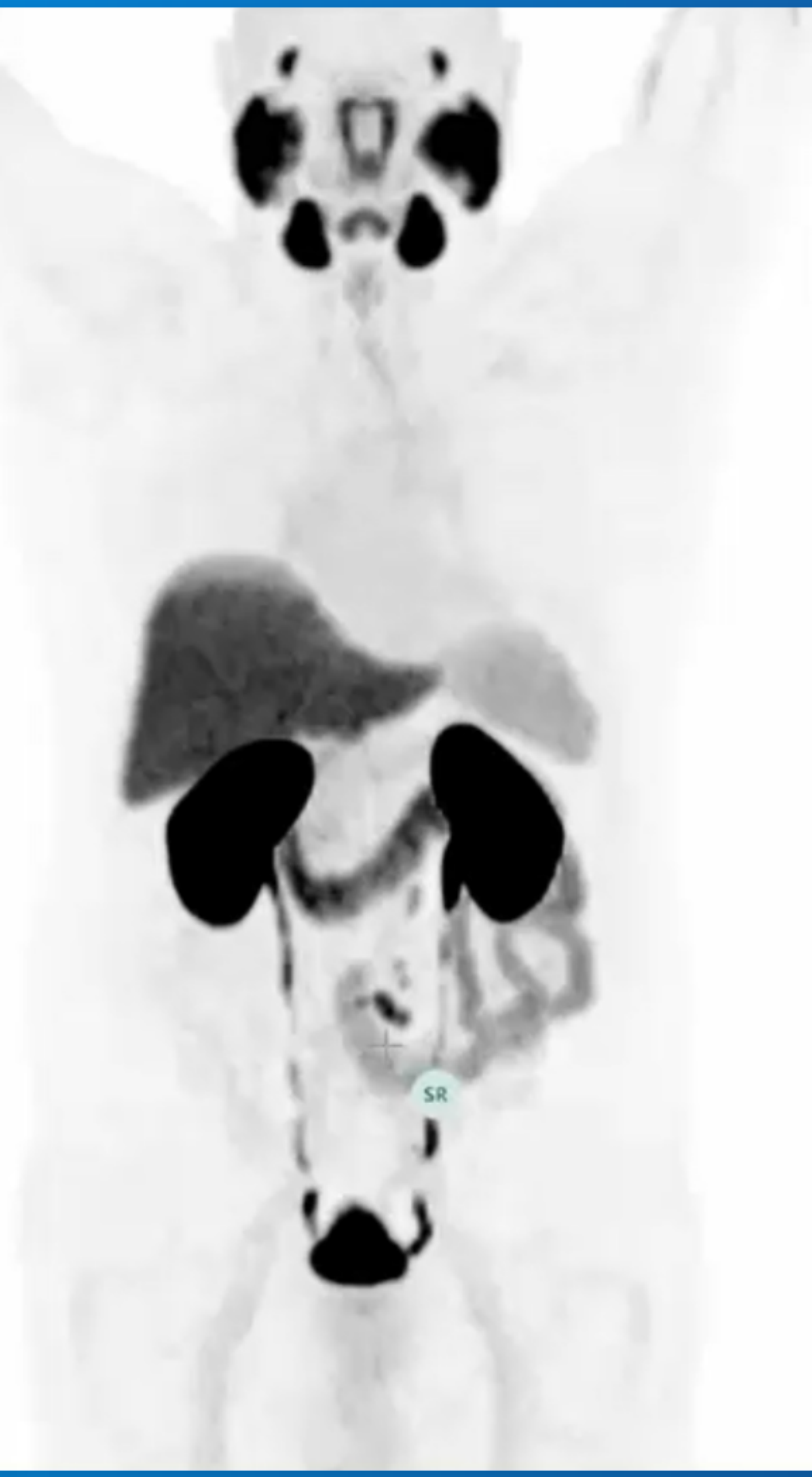[Ver PET/TAC](#)

[Ver vídeos](#)



58/86







Patients PYL-RT19 page1

CT

PET or SPECT

CT/PT Fusion #1
PYL-RT19
Fus_CT_PT
PYL-RT19
CT WB
2019-03-27 16:13:00
PET WB SUV
2019-03-27 16:13:35

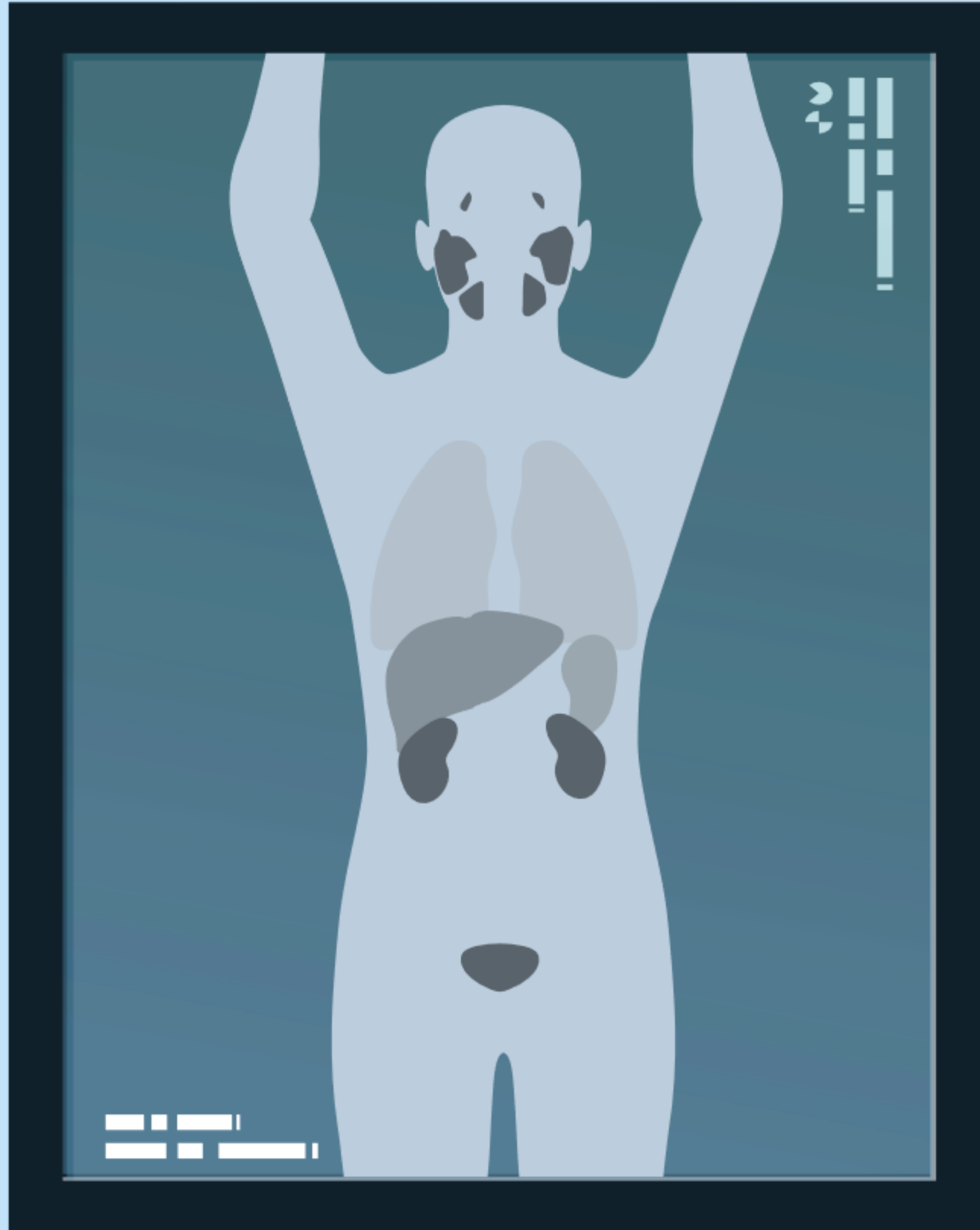
-1,064 mm 171

U 10 SUVbw
L 0 SUVbw
0.41 SUVbw

1/48 (0.0%)

El siguiente paciente es un varón de 72 años





Caso clínico sobre recurrencia bioquímica n.º 2



Caso clínico sobre recurrencia bioquímica nº2

Historia del paciente

Varón de 58 años.

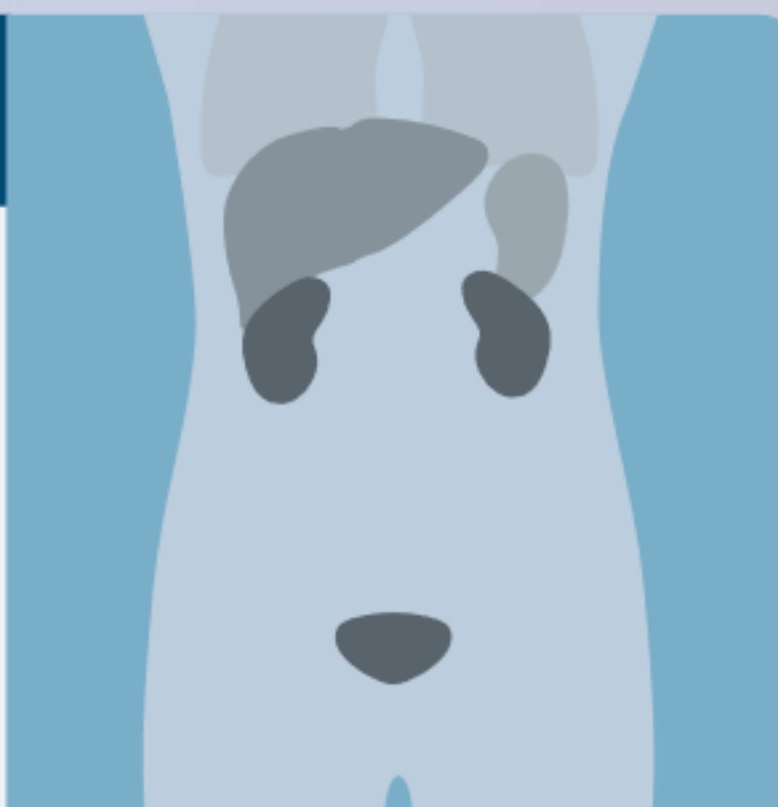
Antecedentes de prostatectomía radical + disección extendida de ganglios linfáticos y radioterapia.

PSA 2,74 ng/ml.



Resultados de la PET/TC con Piflufolastato (^{18}F)

Aumento de captación en ganglio linfático del hilio derecho.



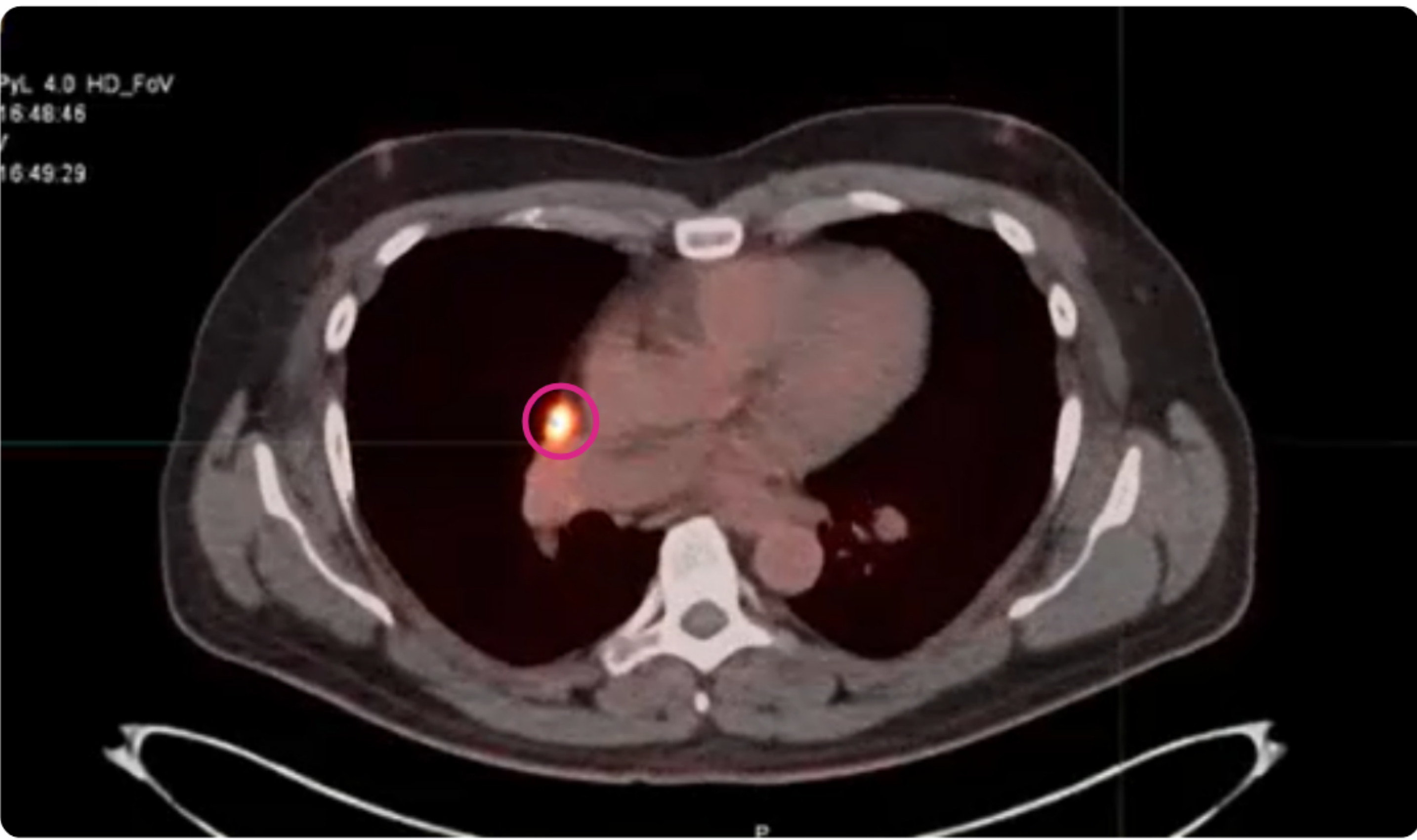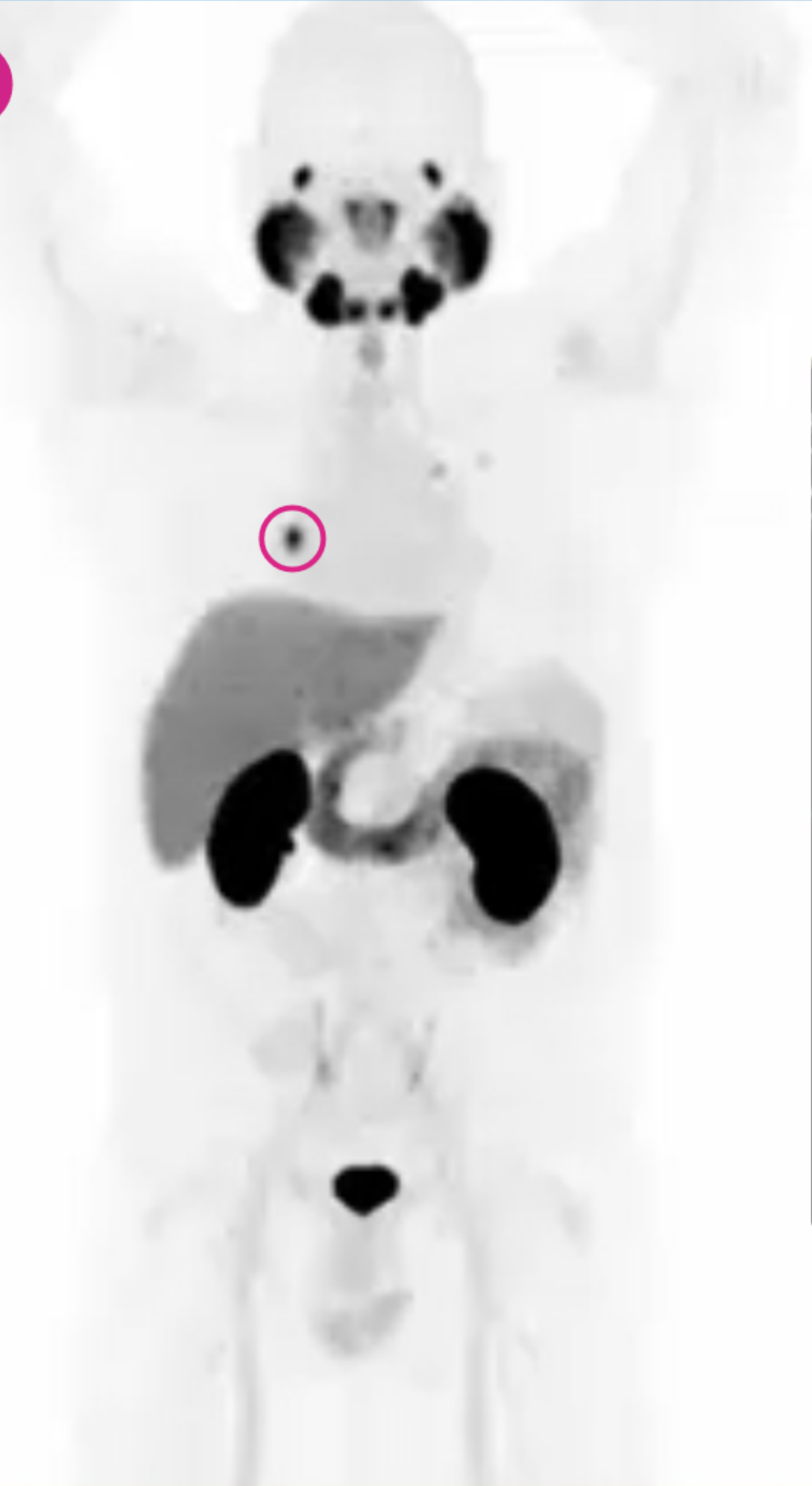[Ver PET/TAC](#)

[Ver vídeos](#)



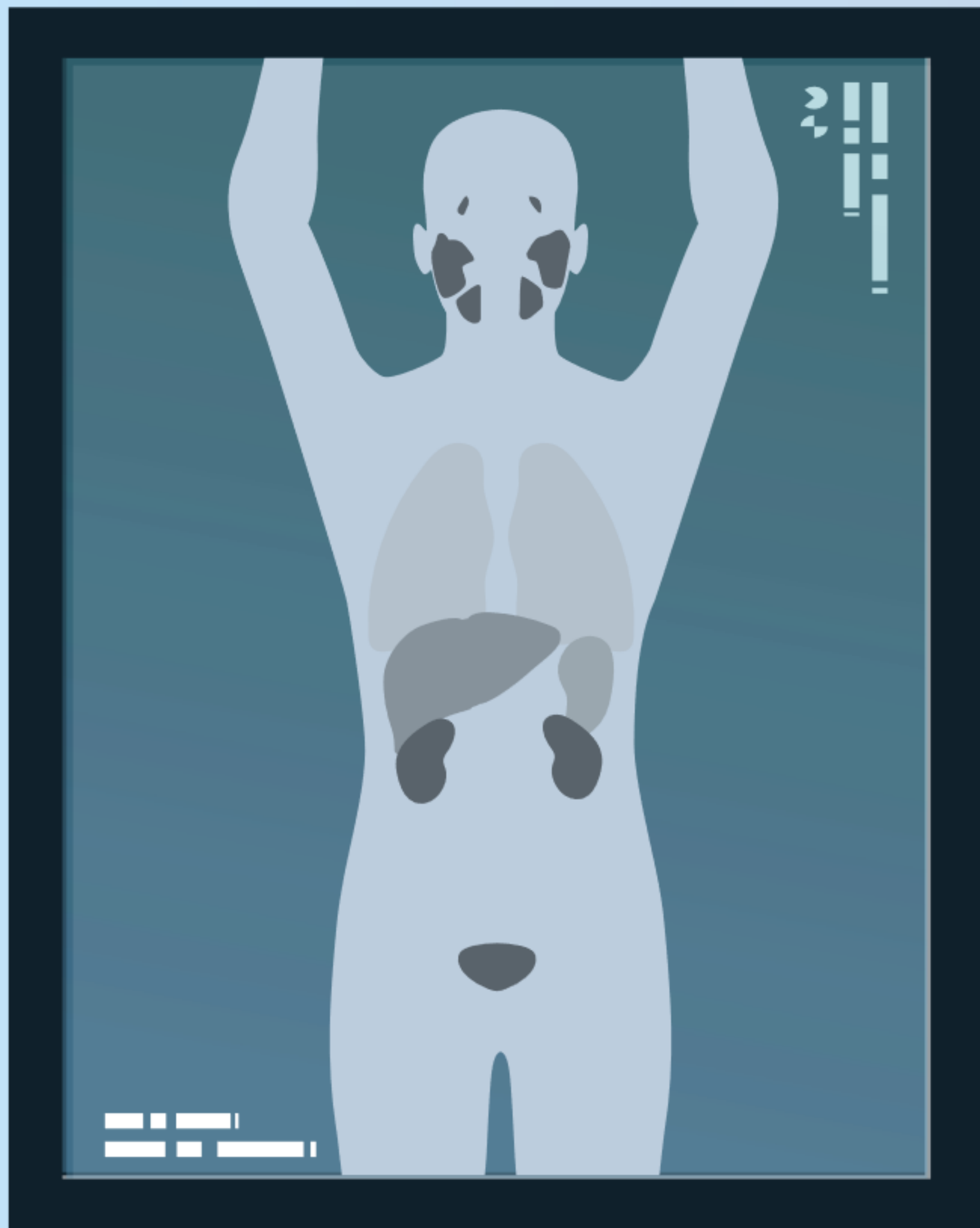
60/86







En este caso nos encontramos con un hombre



Caso clínico sobre recurrencia bioquímica n.º 3





Caso clínico sobre recurrencia bioquímica nº3

Historia del paciente

Varón de 59 años.

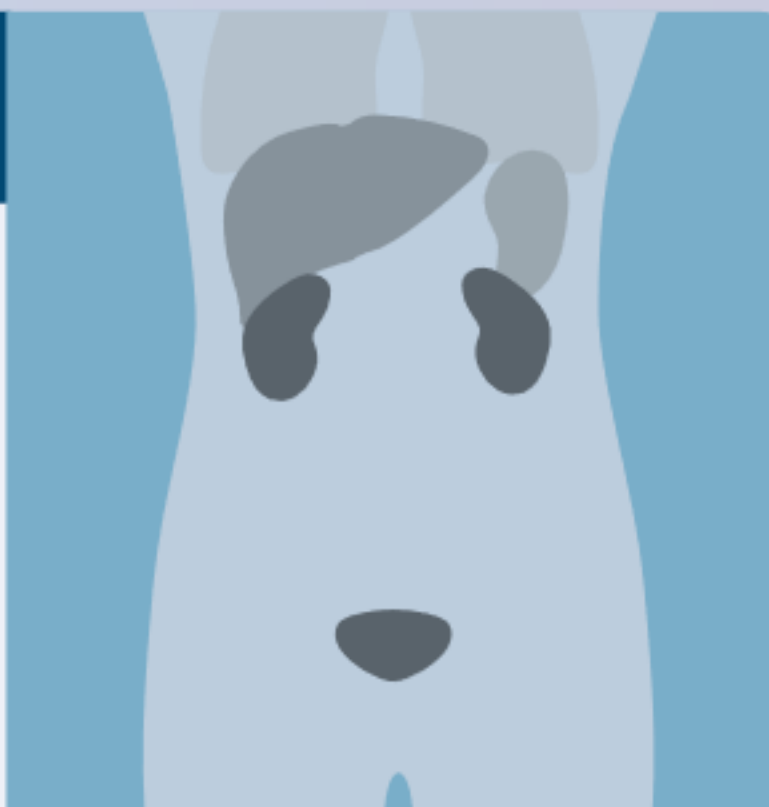
Historia de prostatectomía radical.

PSA 0.27 ng/mL.



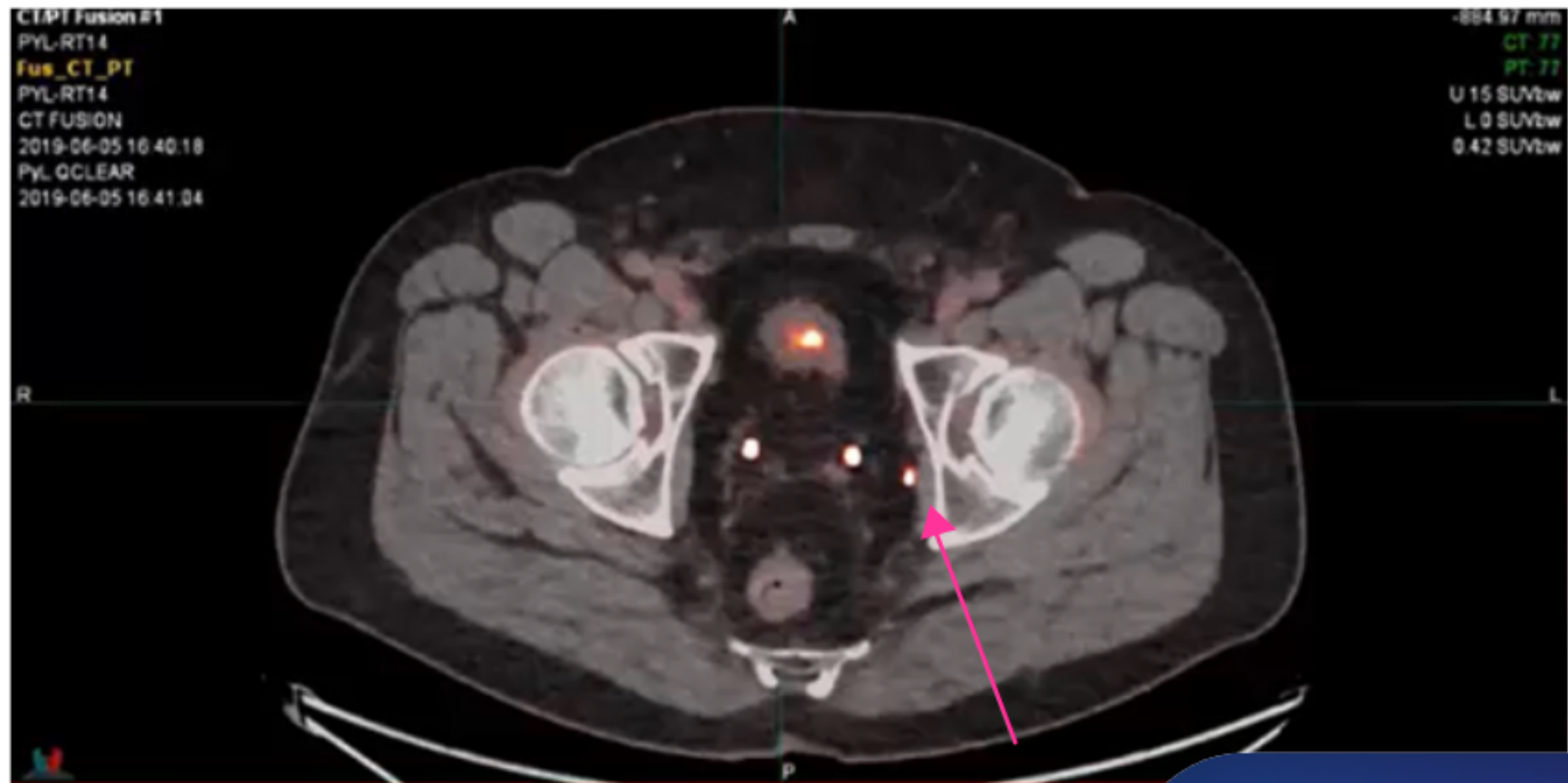
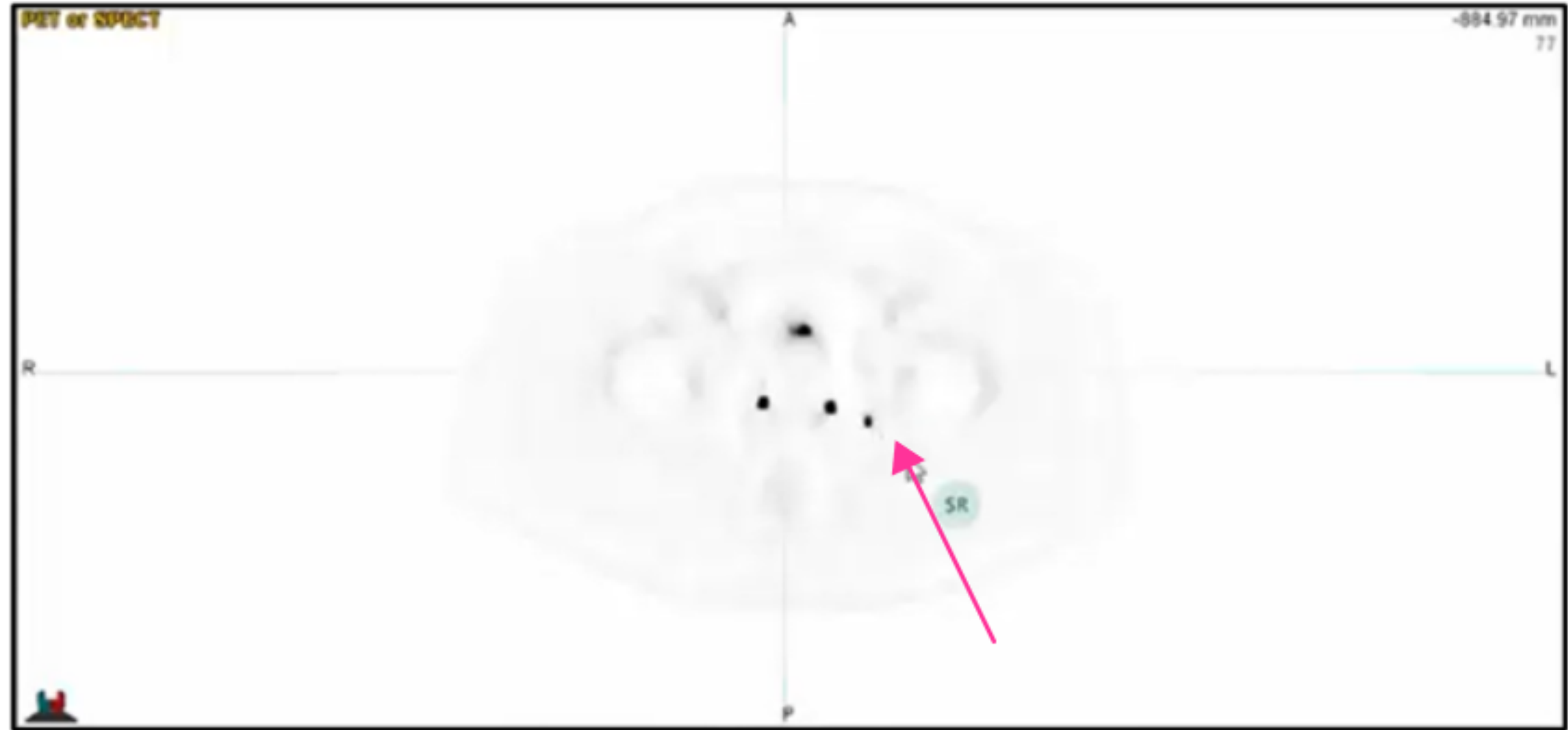
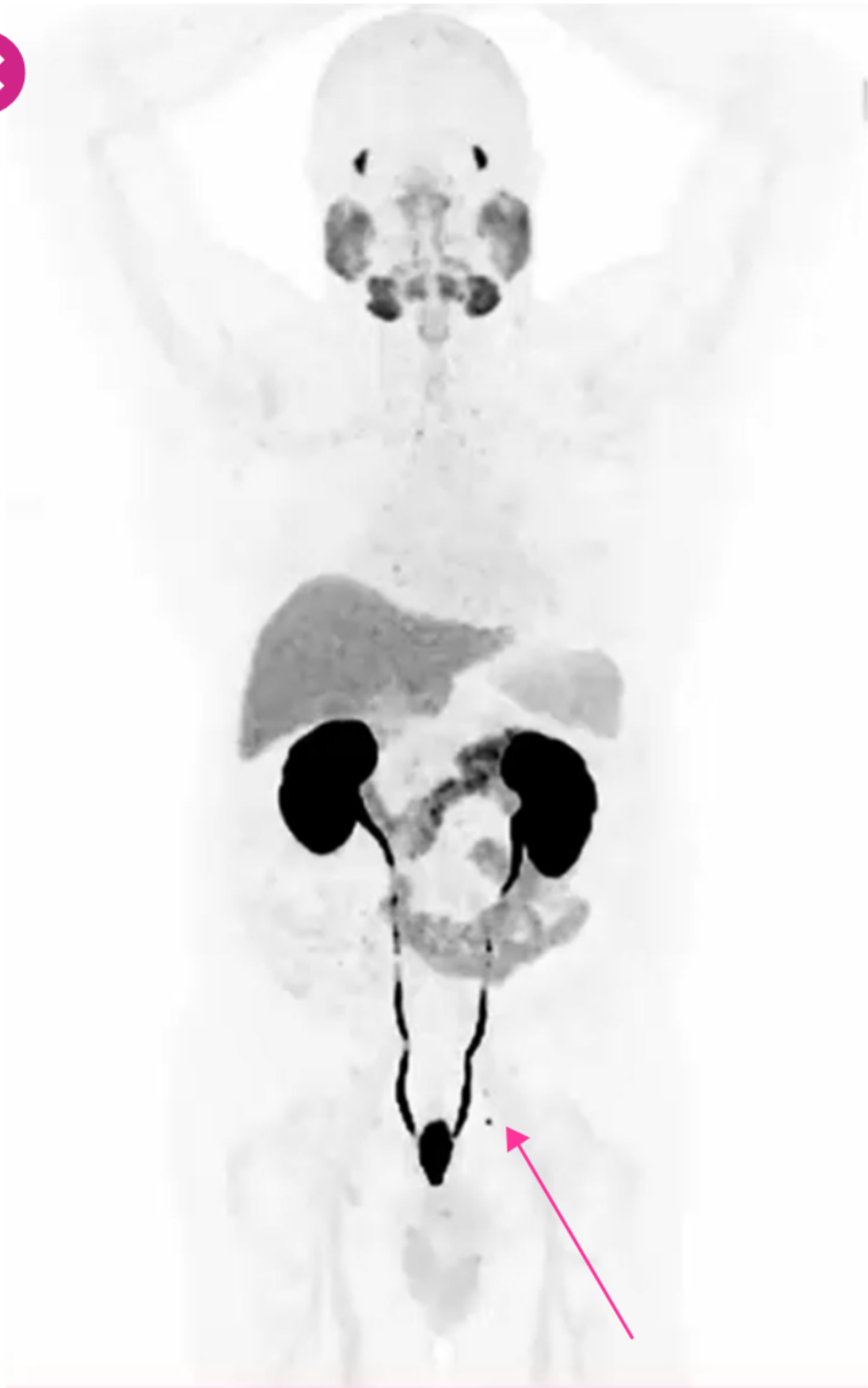Resultados de la PET/TC con Piflufolastato (^{18}F)

Aumento de la captación en ganglio linfático pélvico en la fosa obturatriz izquierda.



[Ver PET/TAC](#)

[Ver vídeos](#)





Patients PYL-RT14 page1

CT

Findings Contours Display

CT/PET Fusion #1
PYL-RT14
Fus_CT_PT
PYL-RT14
CT FUSION
2019-06-05 16:40:18
PYL_QCLEAR
2019-06-05 16:41:04

PET or QPOCT

-544.59 mm
CT: 189
PT: 189
U: 15 SU/Vbw
L: 0 SU/Vbw
0.87 SU/Vbw

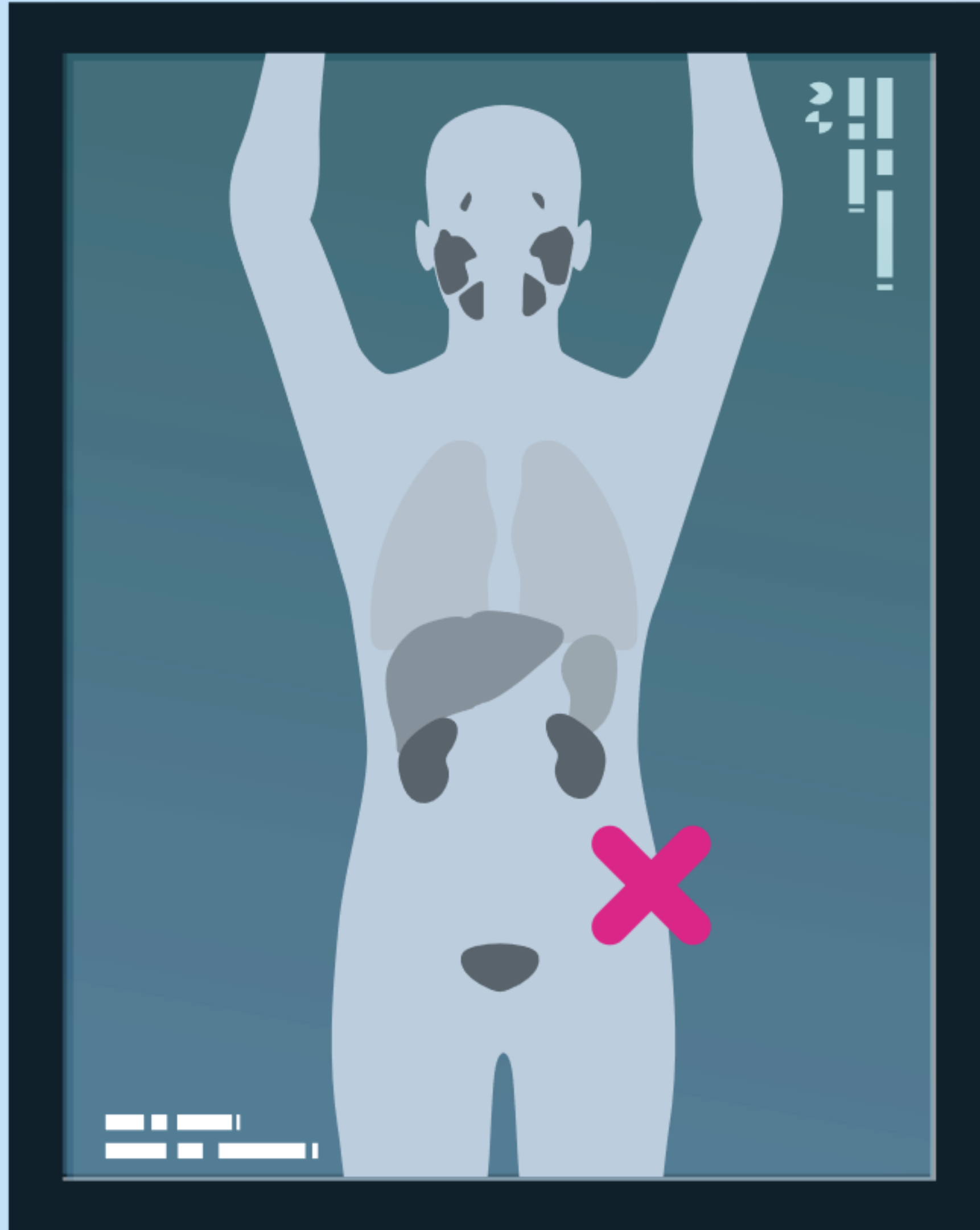
En el siguiente caso, presentamos un paciente de 59 años





Casos clínicos sobre resultados falsos positivos





Caso clínico sobre
resultados falsos
positivos

n.º 1



Caso clínico sobre resultados falsos positivos nº1

Historia del paciente

Varón de 73 años.

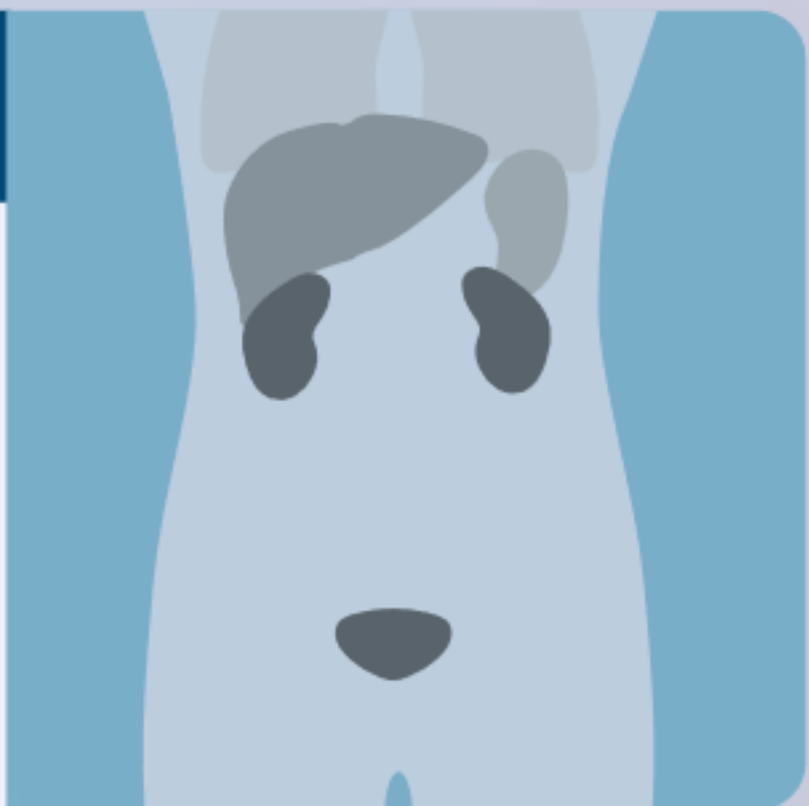
Antecedentes de prostatectomía radical sin disección extendida de ganglios linfáticos.

PSA 0,22 ng/ml.

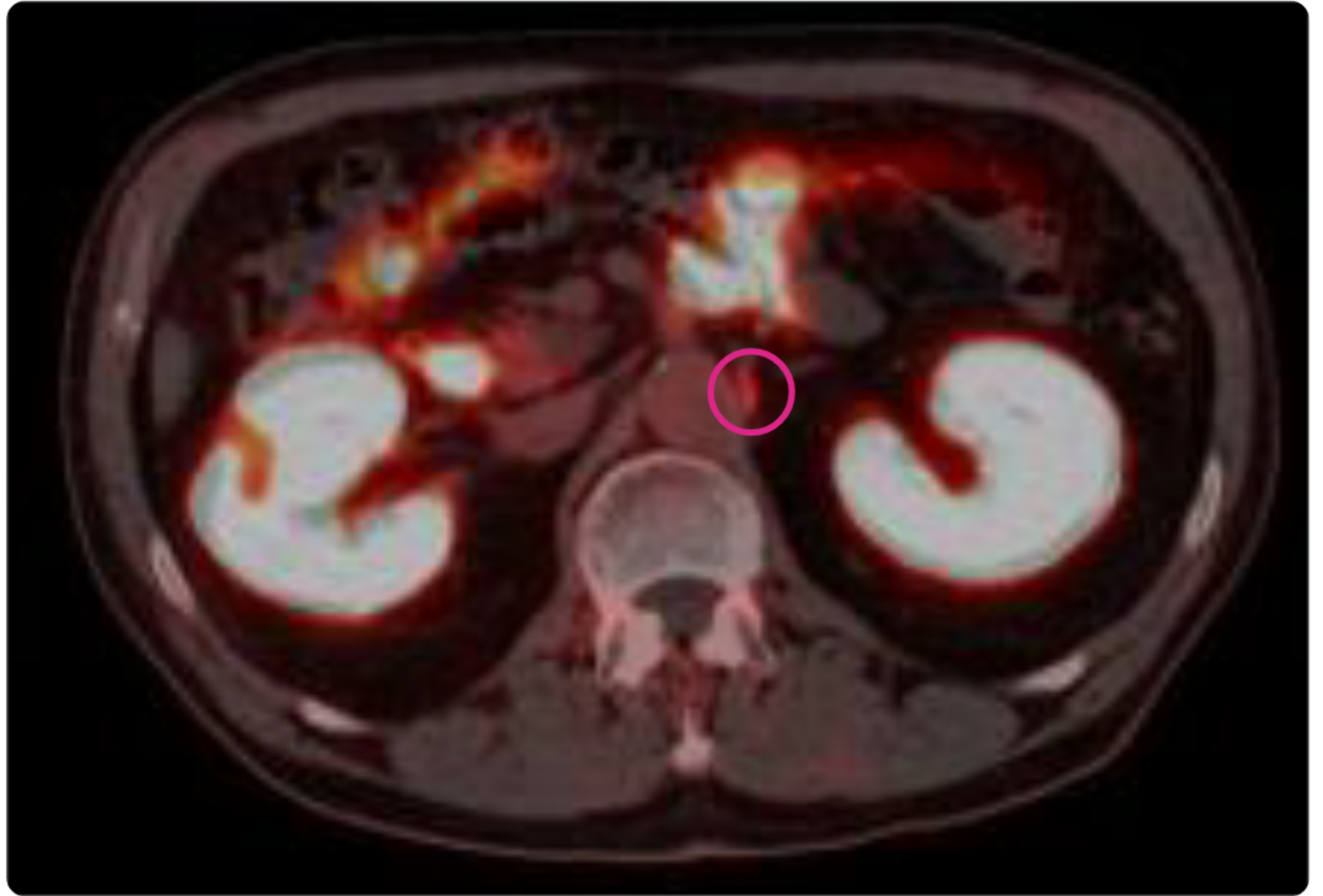
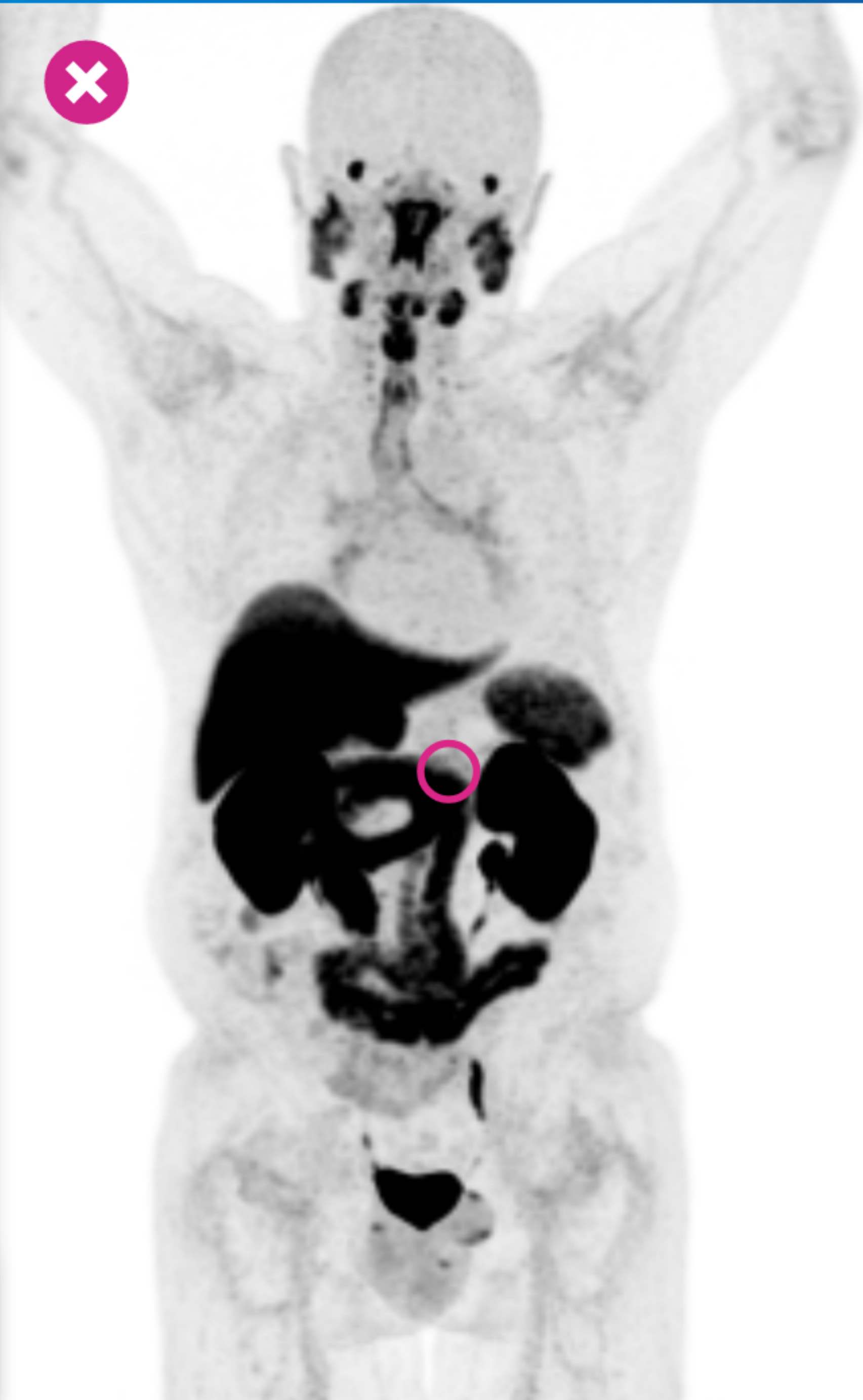

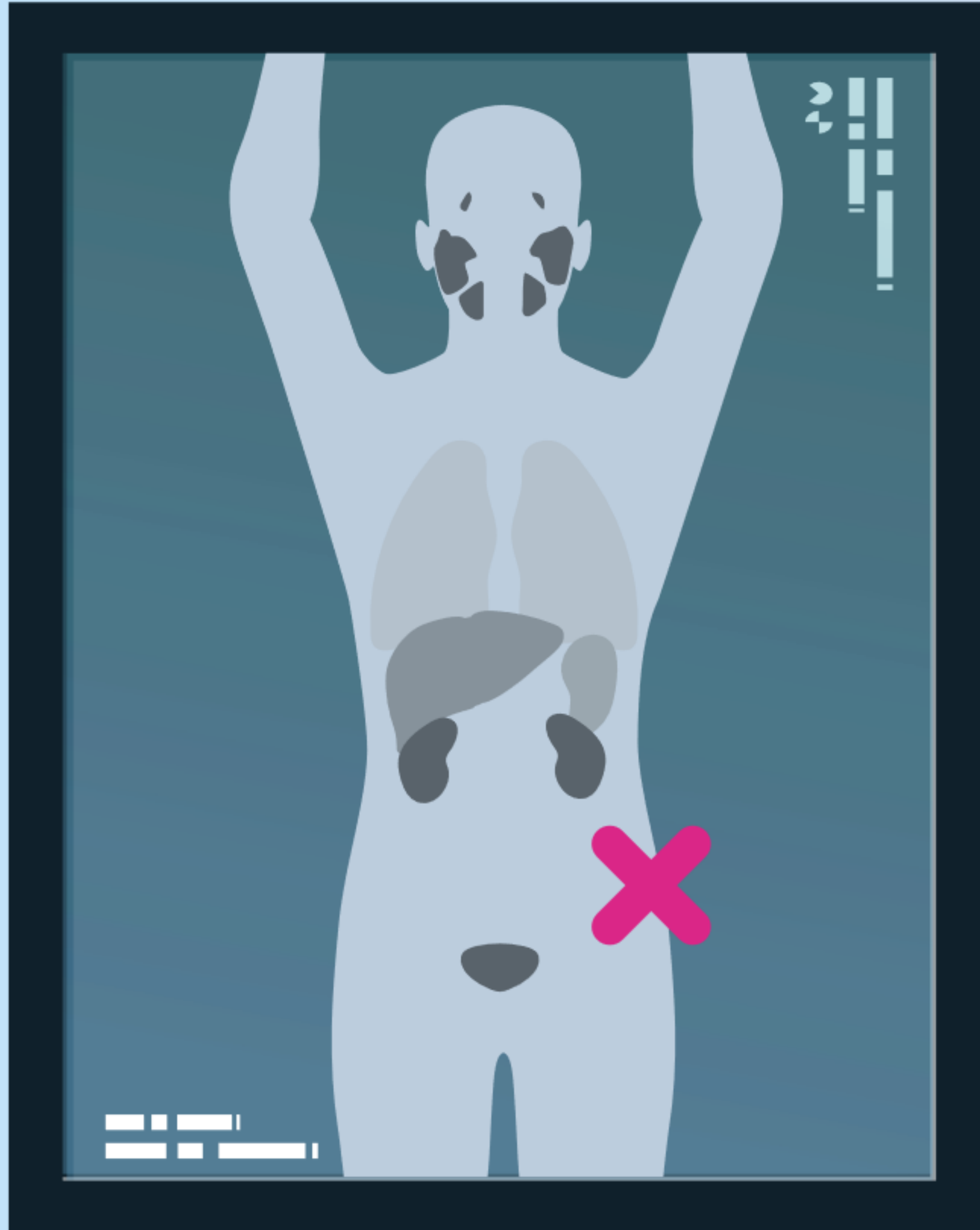
Resultados de la PET/TAC con Piflufolastato (^{18}F)

Aumento de captación en ganglio celíaco izquierdo que se confunde con un ganglio linfático paraaórtico.



[Ver PET/TC](#)





Caso clínico sobre
resultados falsos
positivos

n.º 2



Caso clínico sobre resultados falsos positivos nº2

Historia del paciente

Varón de 73 años.


Antecedentes de prostatectomía radical sin disección extendida de ganglios linfáticos.

PSA 0,62 ng/ml.

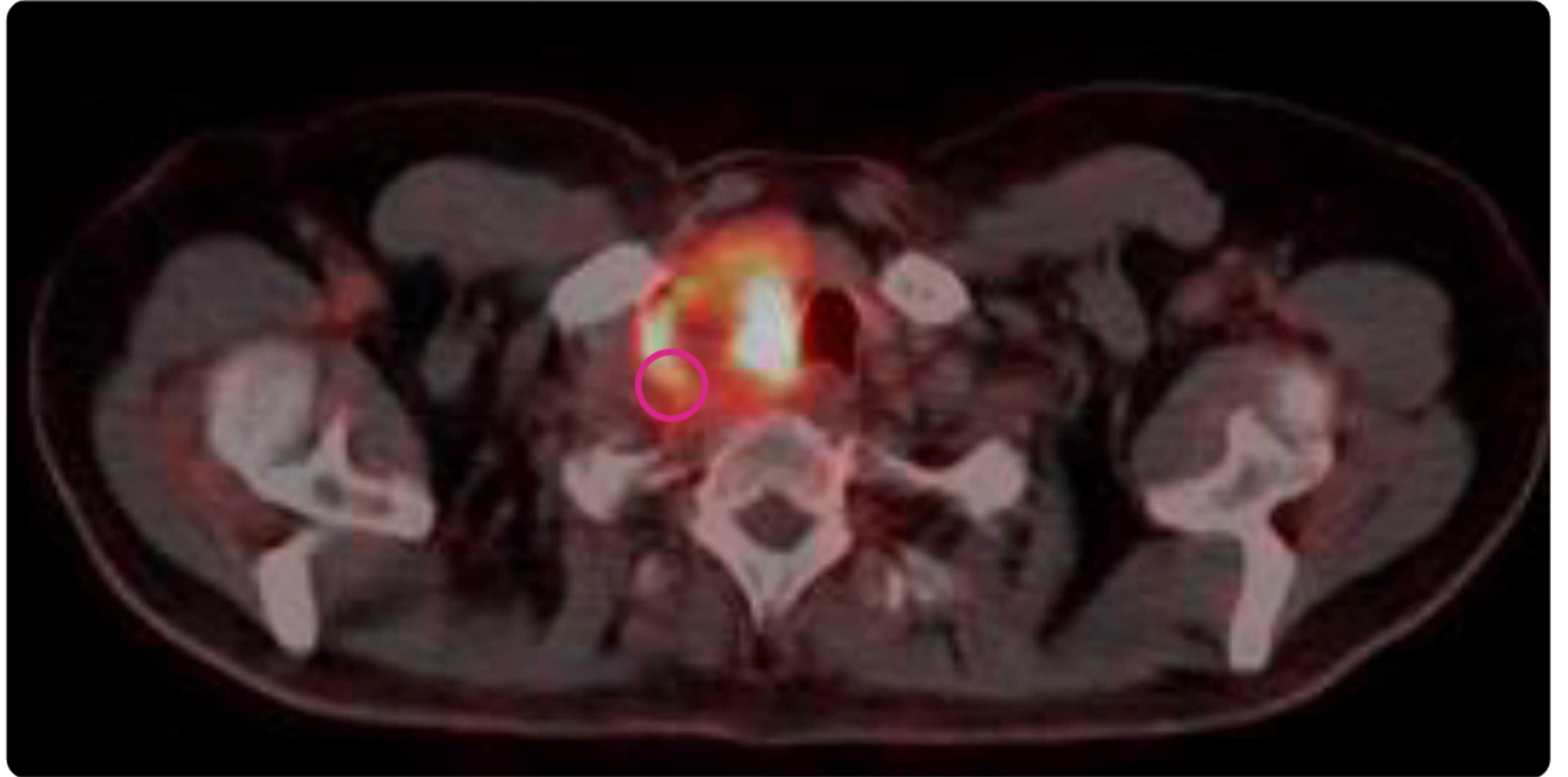
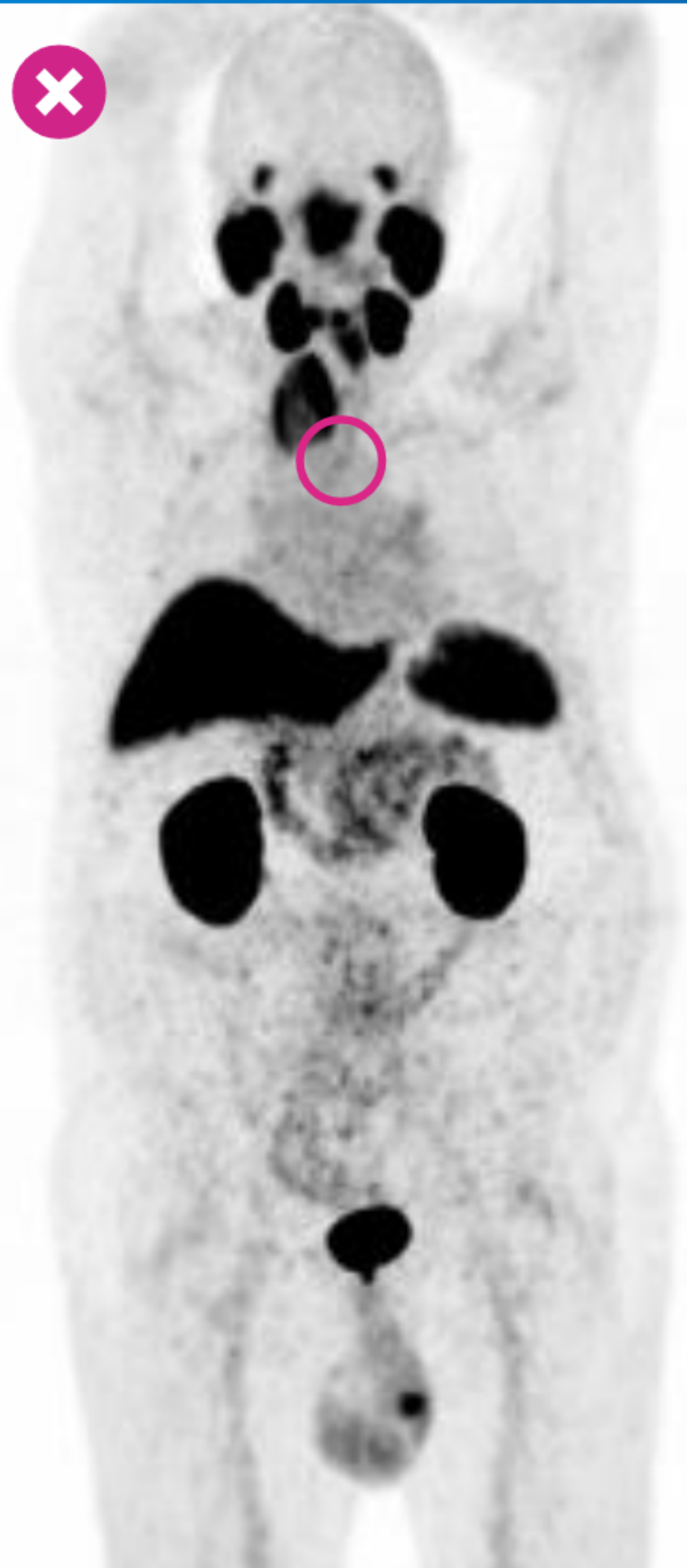

Resultados de la PET/TAC con Piflufolastato (^{18}F)

Captación intensa en nódulo tiroideo.



[Ver PET/TC](#)



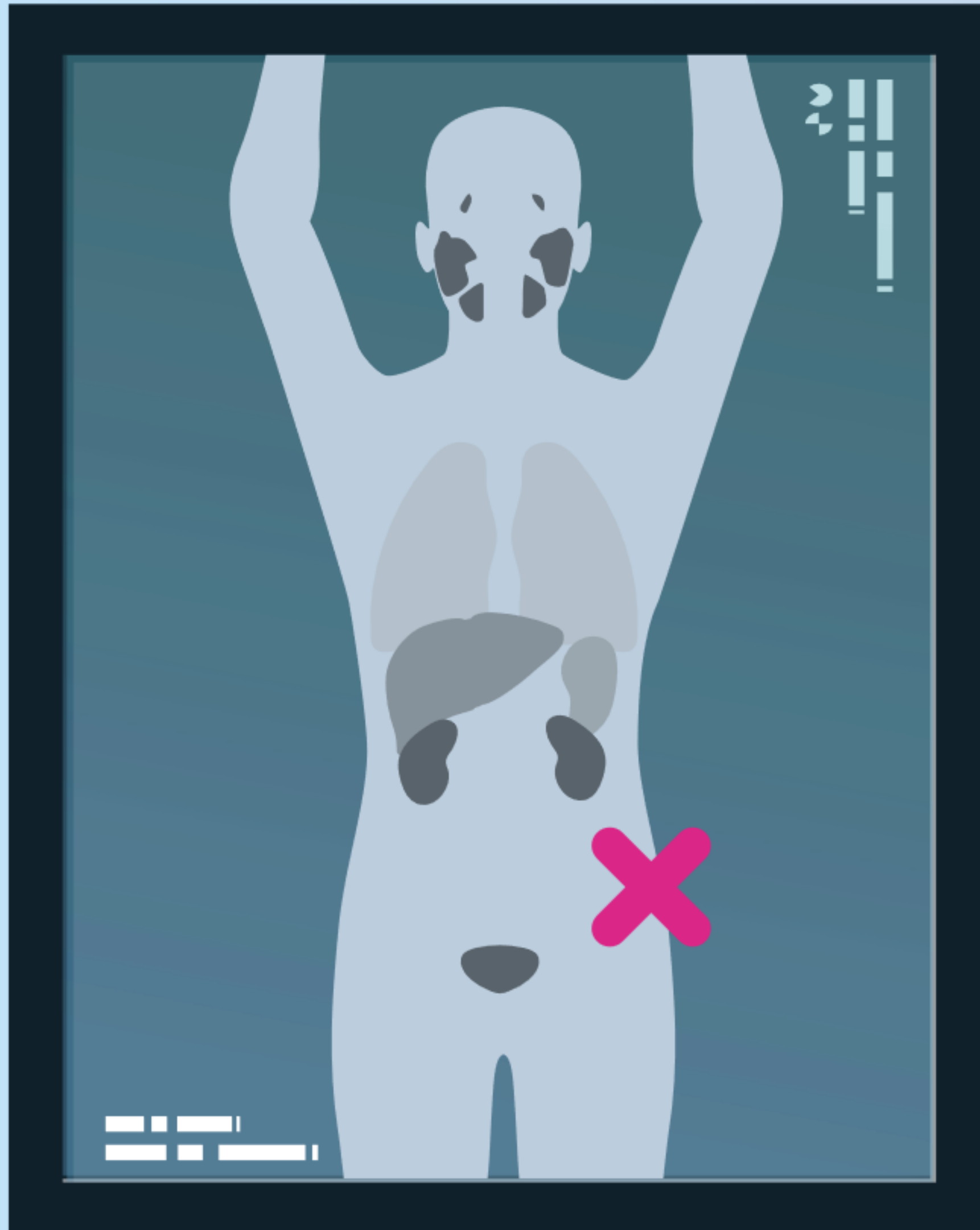
67/86





Casos clínicos sobre hallazgos incidentales





Caso clínico sobre hallazgos incidentales

n.º 1



Caso clínico sobre hallazgos incidentales nº1

Historia del paciente

Varón de 79 años.

Gleason 9 (5+4).

Paciente tratado con radioterapia y terapia hormonal.

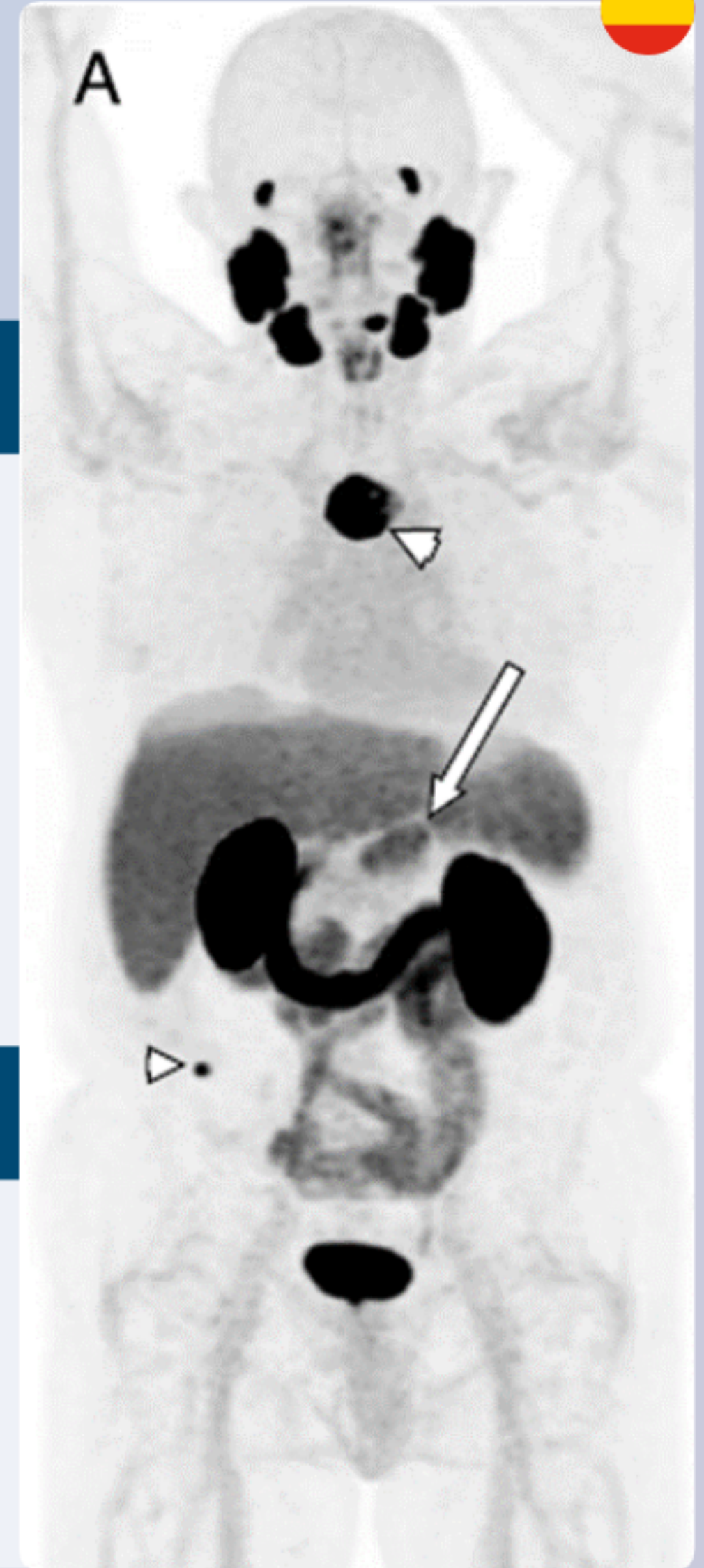
PSA nadir: 0,1 ng/ml.

PSA 22 meses tras el tratamiento: 3,2 ng/mL.

Hallazgos en el PET/CT con Piflufolastato (^{18}F)

Aumento de la captación en parte superior del esternón y hueso iliaco derecho compatible con metastasis óseas (puntas de flecha pequeñas).

Aumento de la captación en páncreas (punta de flecha grande).



From Lu Clin Nucl Med 2023

Siguiente

Caso clínico sobre hallazgos incidentales nº1

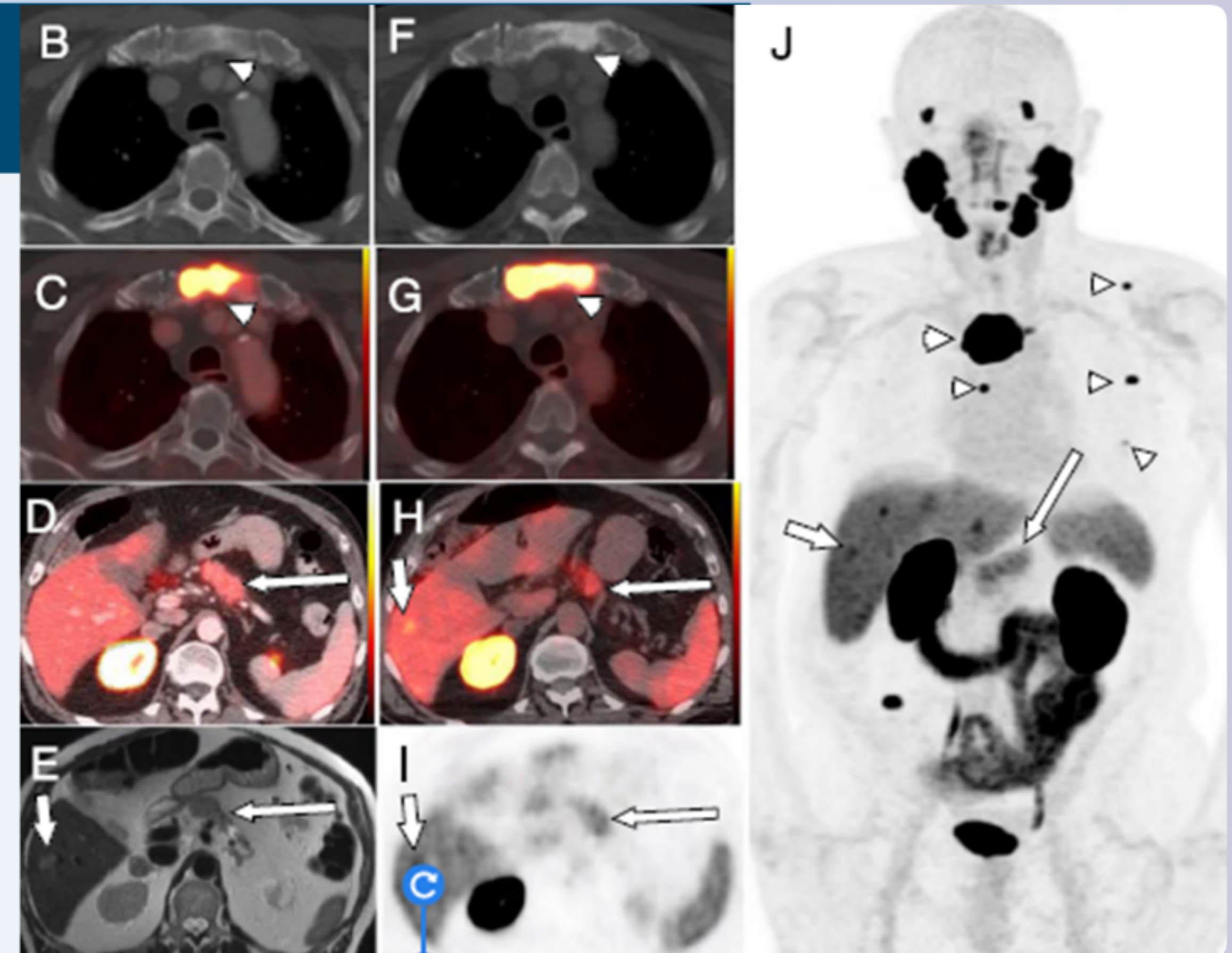
From Lu Clin Nucl Med 2023

Estudio de Seguimiento con Piflufolastato (18F) PET/CT. 4 meses después:

Aumento de captación en el esternón, escápula, costillas, y columna vertebral (puntas de flecha pequeñas en J).

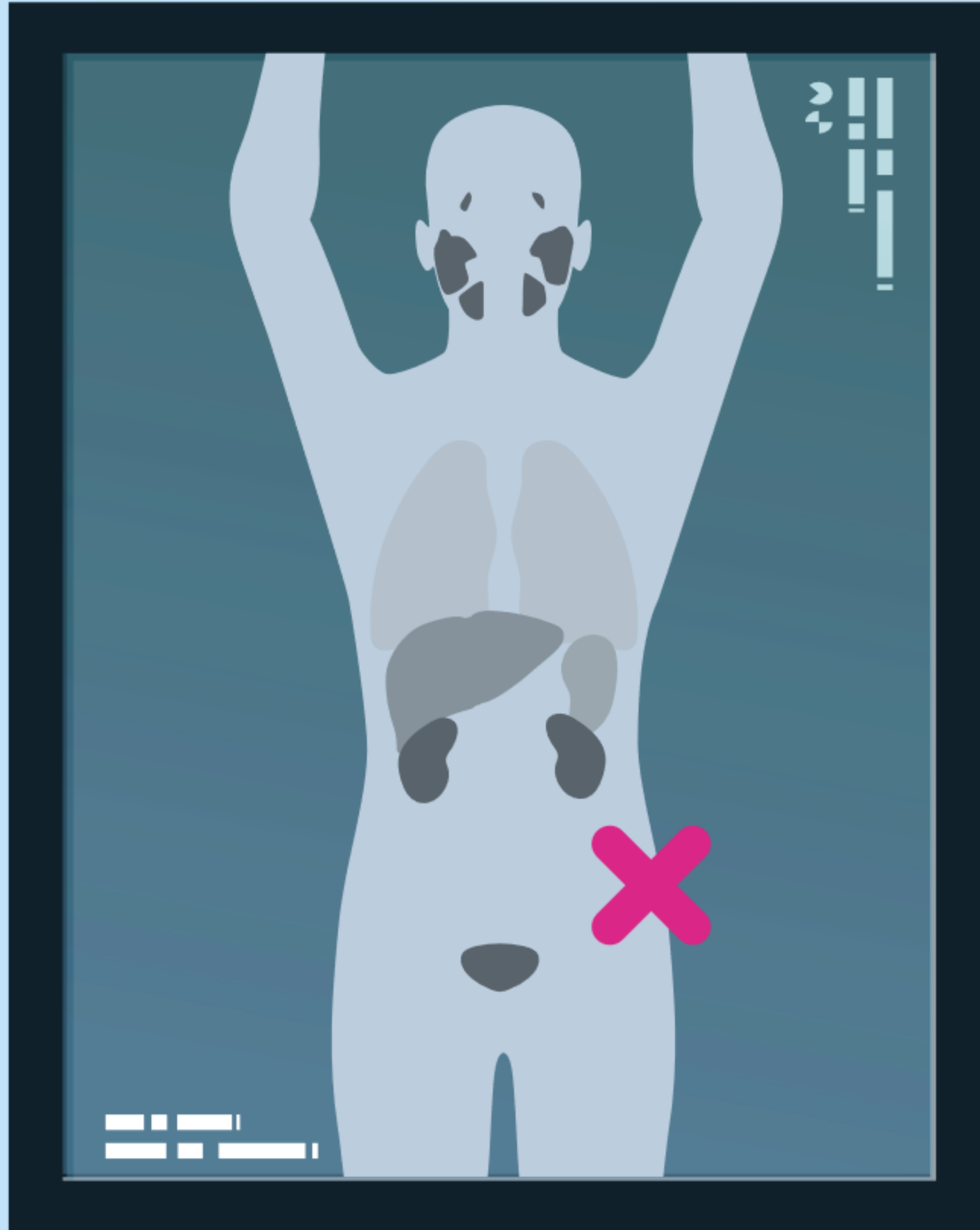
Aumento de captación en páncreas y en hígado (puntas de flecha grandes).

La lesión hepática (puntas de flecha cortas en H-J) fue biopsiada y mostró metástasis de un carcinoma pancreático primario de células acinares.



B: TC axial; C y D: TC axial fusionada; E: imagen axial corta en T2, F: TC axial; G y H: TC axial fusionada; I: PET axial

Precedente



Caso clínico sobre
hallazgos incidentales

n.º 2

Caso clínico sobre hallazgos incidentales nº2

Historia del paciente

Varón de 75 años.

Gleason 9 (4+5).

PSA nadir: 0.5 ng/mL.

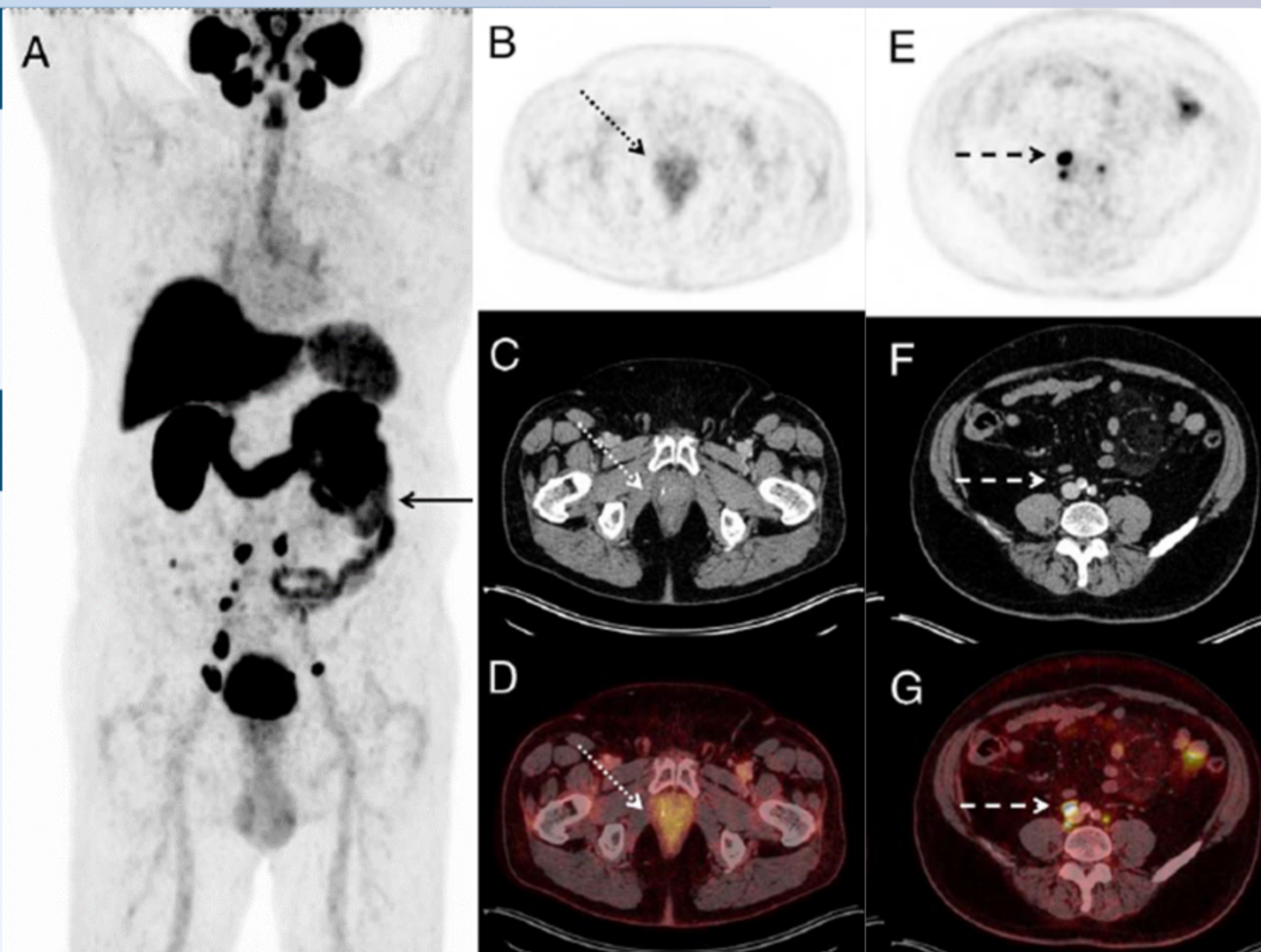
Sospecha de RBQ con PSA de 4.1 ng/mL.

Hallazgos en el PET/CT con Piflufolastato (^{18}F)

A: Aumento moderado de la captación en una masa mesentérica sólida y en ganglios linfáticos mesentéricos (flecha negra).

B/C/D: No aumento de captación en la próstata (flechas de puntos).

E/F/G: múltiples ganglios linfáticos pélvicos y paraaórticos (flechas de rayas).



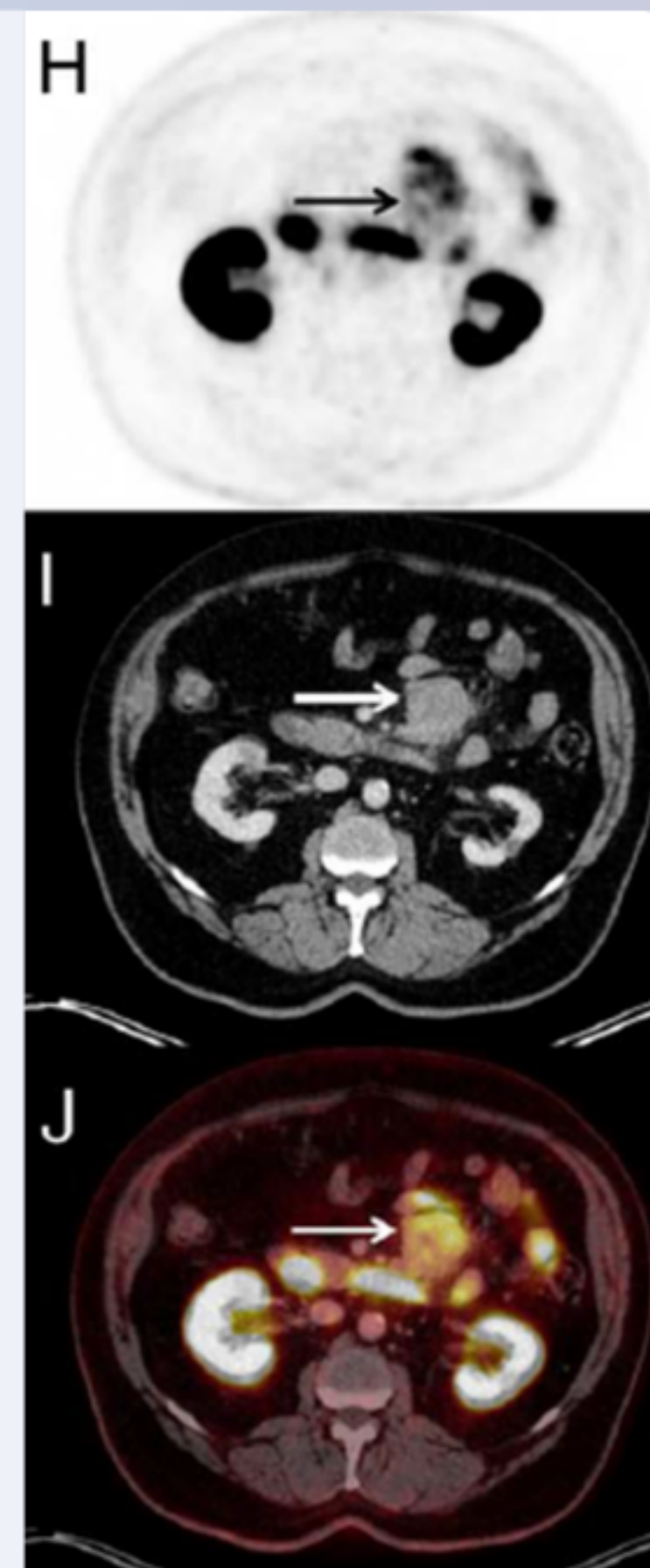
Siguiente

Caso clínico sobre hallazgos incidentales nº2

H/I/J (flechas): aumento moderado de la captación en una masa mesentérica sólida y en ganglios linfáticos mesentéricos.

Biopsias posteriores guiadas por TC de esta lesión mesentérica mostraron tejido linfoide con una estructura folicular normal;

Estudios inmunológicos CD3 y CD10 mostraron una distribución normal de linfocitos B y T, y positividad para CD10, Bcl-6 y Ki-67 (Bcl-2 negativo), compatible con el diagnóstico de un linfoma folicular de bajo grado (grado 1-2).



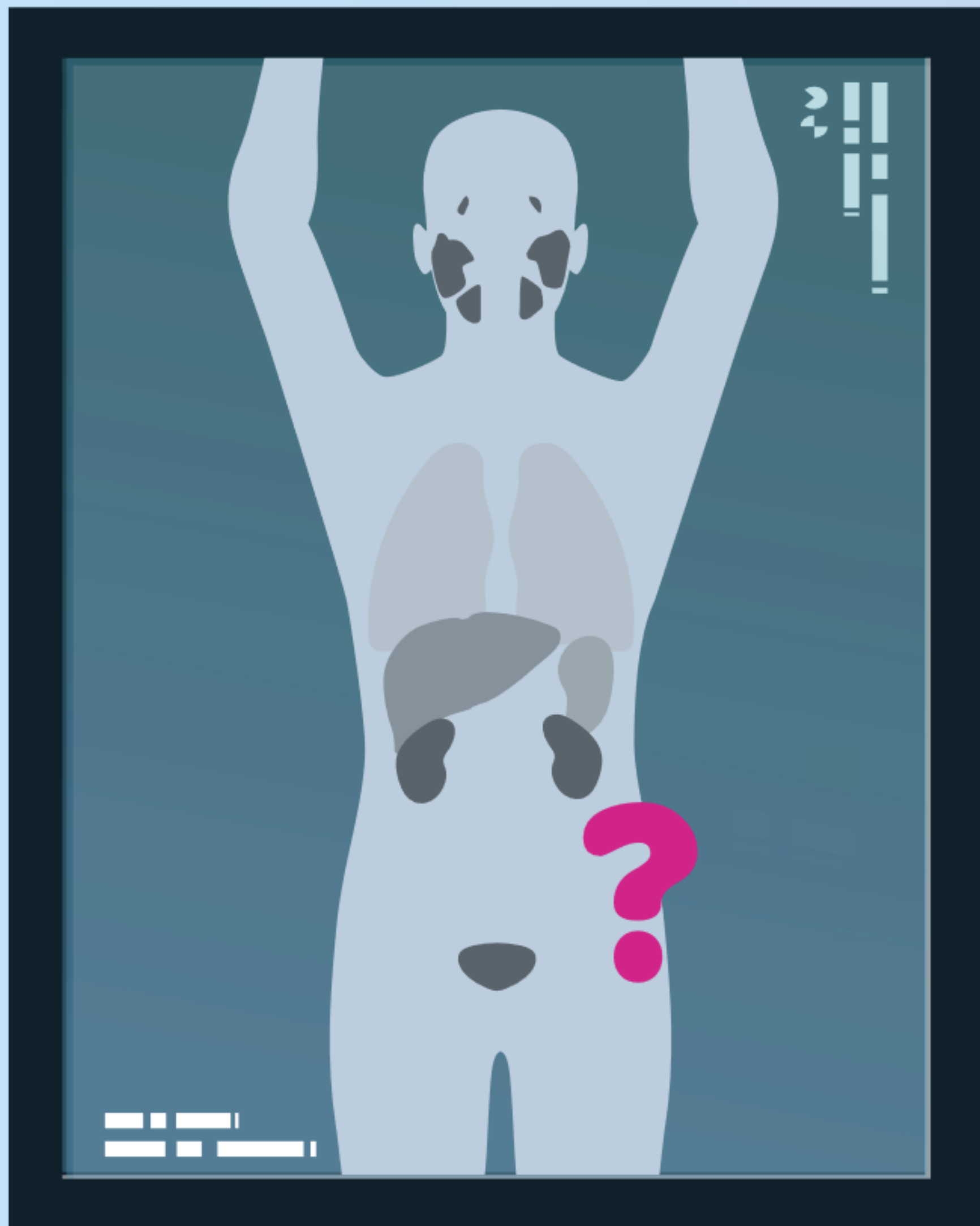
From Meijer Clin Nucl Med 2020

Precedente



5.2

Autoevaluación: Casos clínicos



Caso clínico

n.º 1





Autoevaluación: Caso clínico n.º 1

Historia del paciente

Varón de 85 años. | PSA 10,8 ng/ml.

Puntuación de Gleason 9 (4 + 5).

RMN: sospecha de cáncer de próstata con invasión perineural.

TC del tórax: aumento de los ganglios linfáticos mediastínicos y nódulo pulmonar.



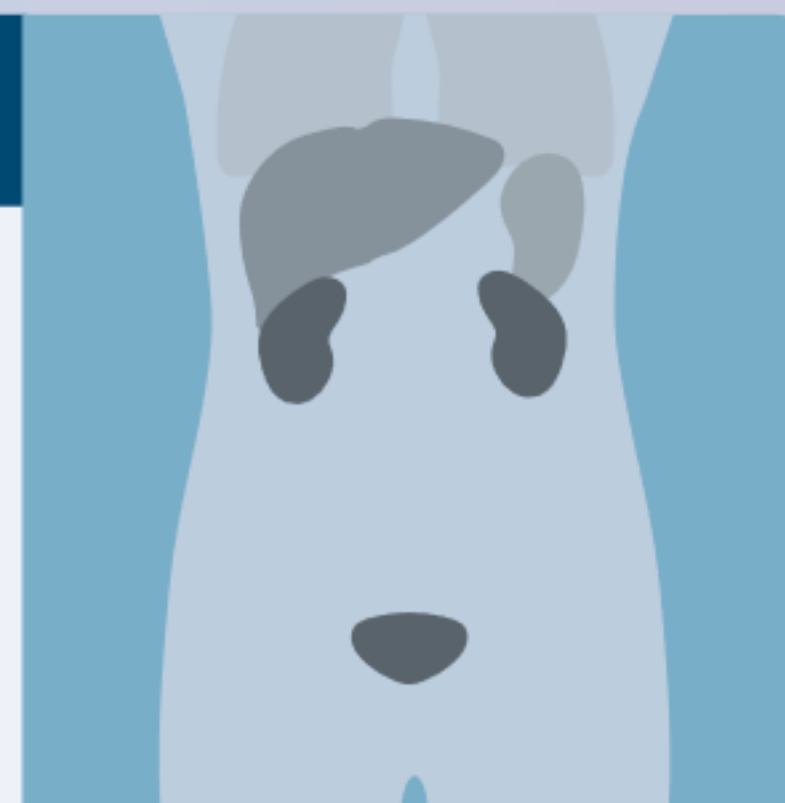
Resultados de la PET/TC con Piflufolastato (^{18}F)

Captación en la próstata, compatible con cáncer de próstata.

Captación en los ganglios linfáticos pélvicos, compatible con metástasis en los ganglios linfáticos.

Captación leve e inespecífica en los ganglios linfáticos mediastínicos.

No hay captación en el nódulo pulmonar.



Visor

Cuestionario

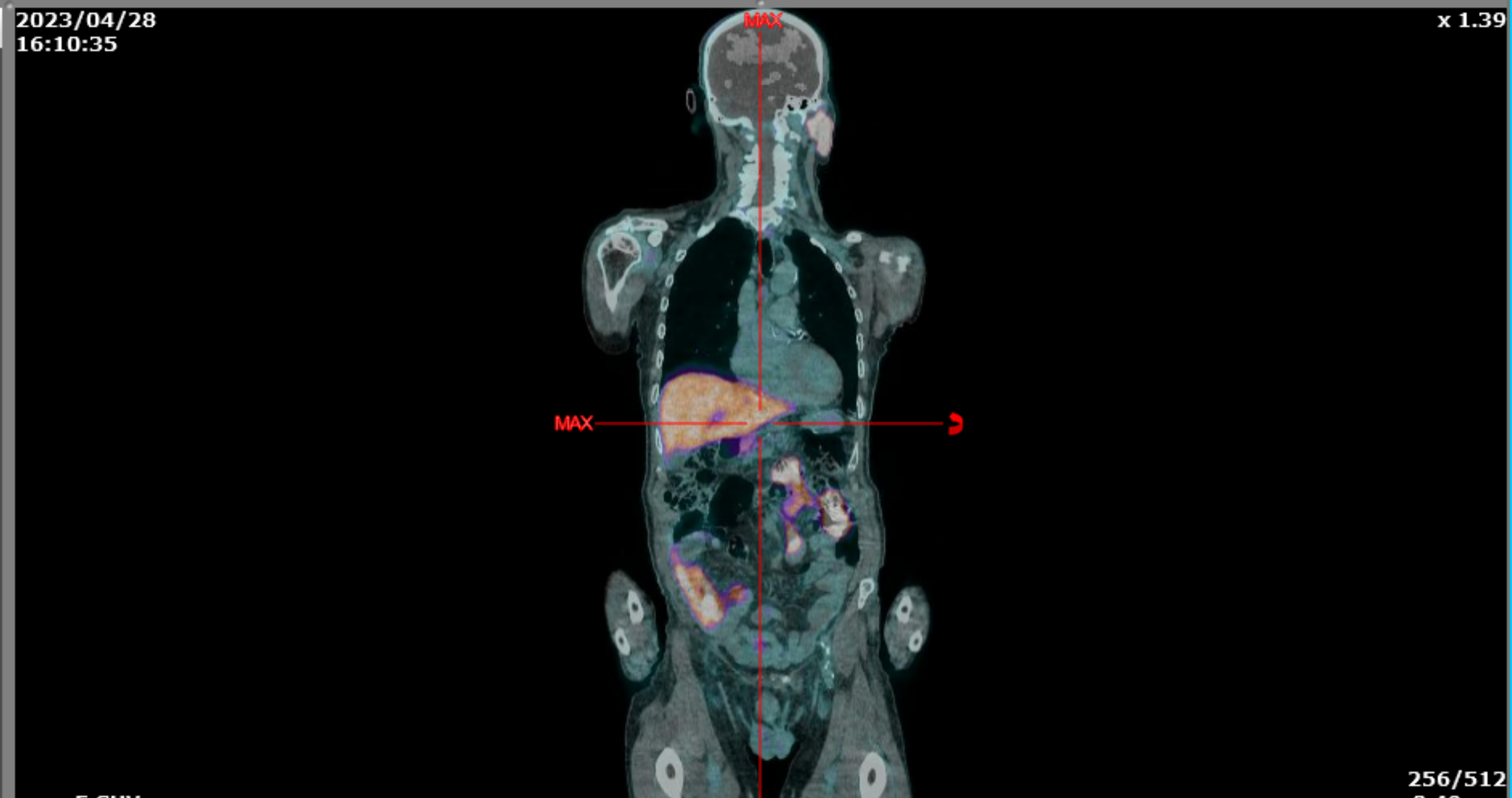
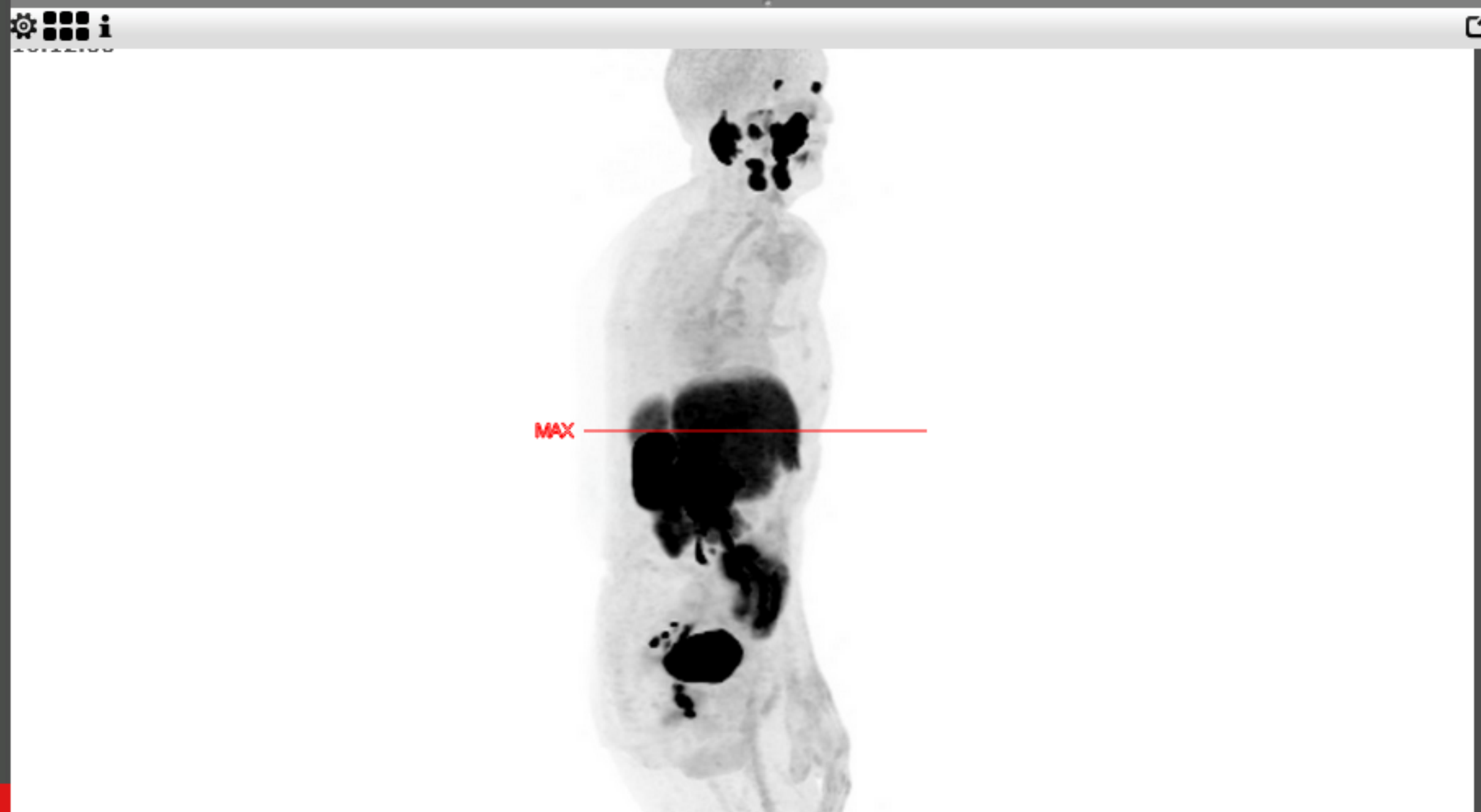
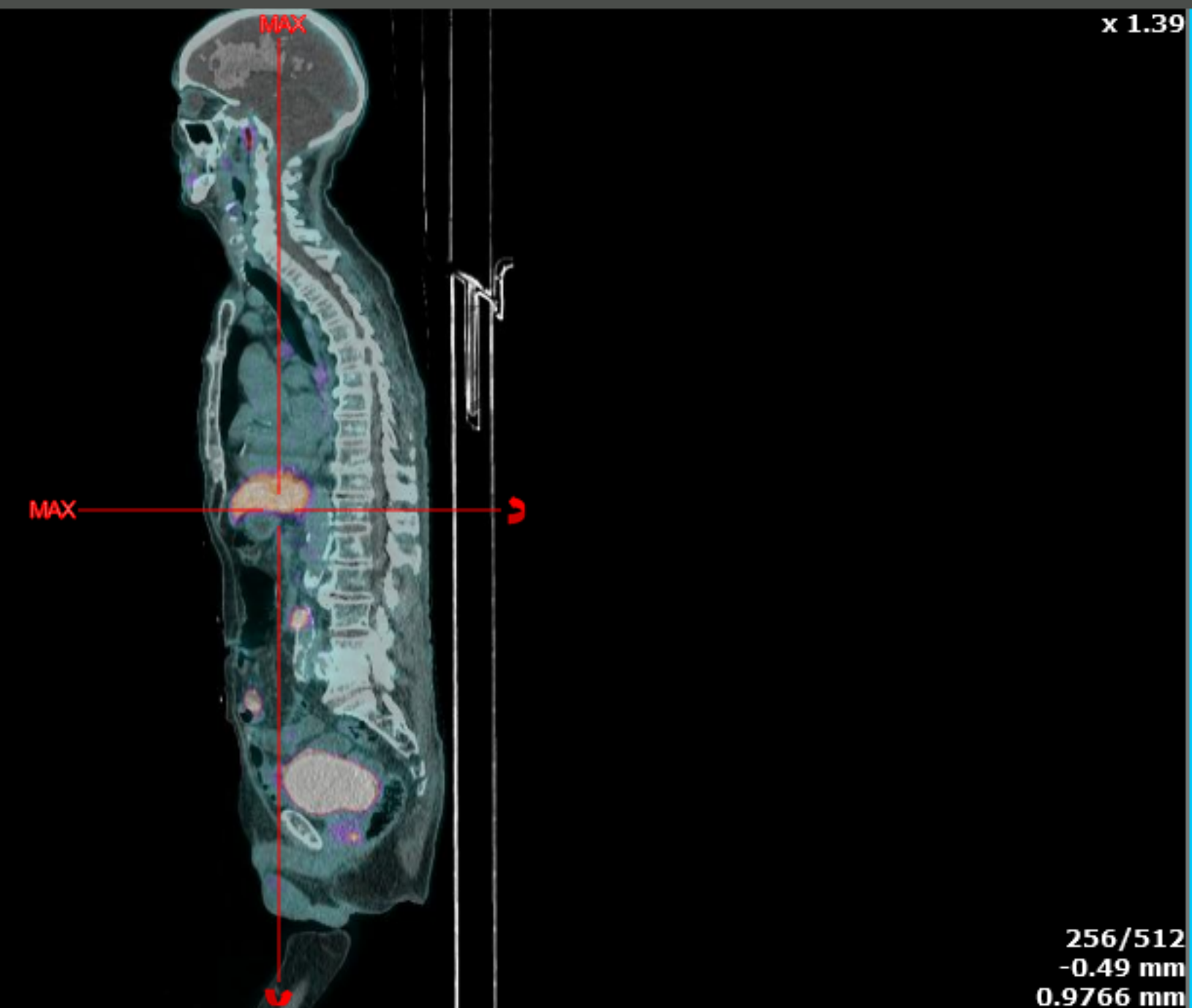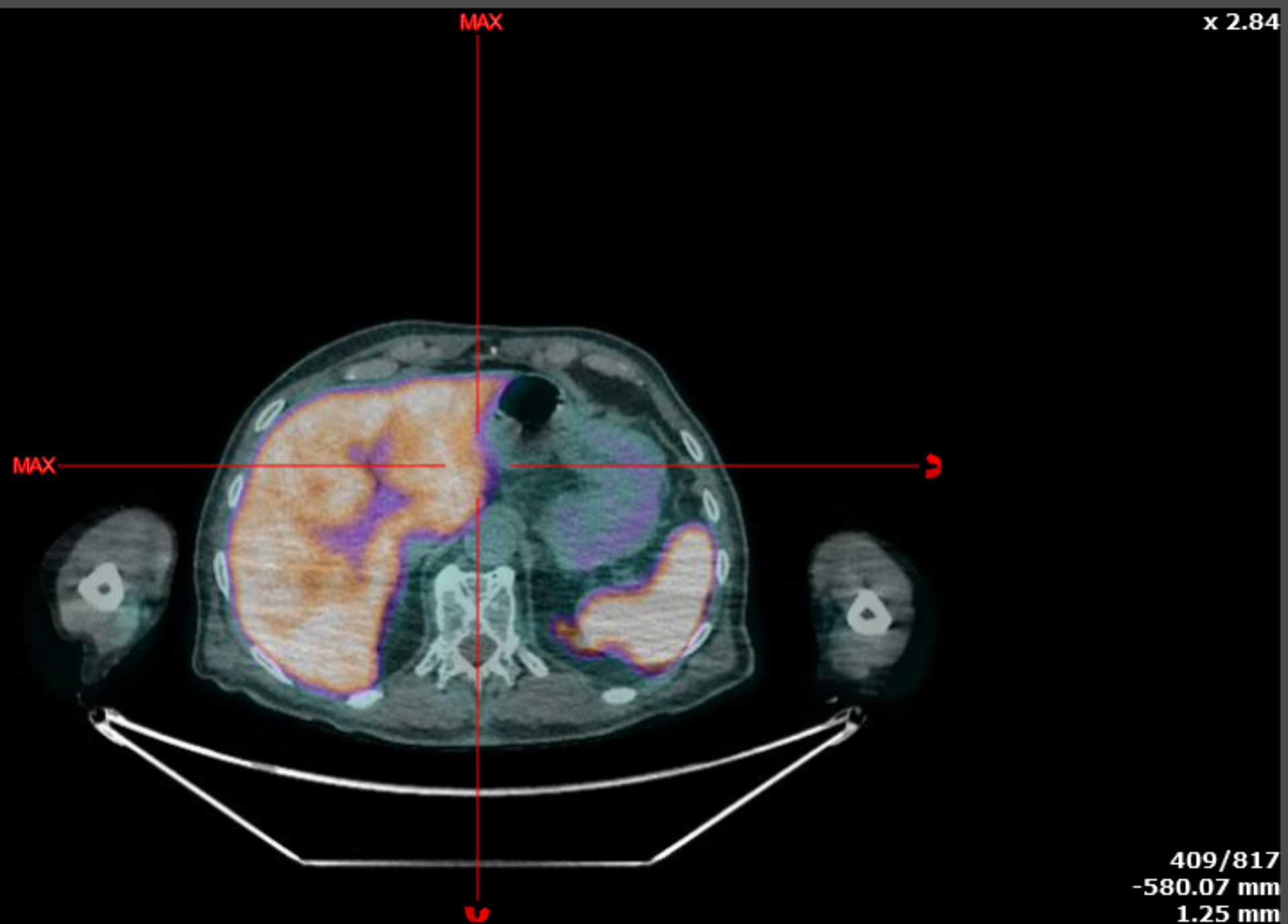


75/86



2023/04/28
16:10:35

2023/04/28
16:10:35





Autoevaluación: Caso clínico n.º 1

Lo más probable es que la captación leve de Piflufolastato (^{18}F) en los ganglios linfáticos mediastínicos sea compatible con:

- A** Metástasis del cáncer de próstata;
- B** Alteraciones inflamatorias.

Validar

Visor

Ver historia del paciente



75/86





Autoevaluación: Caso clínico n.º 1

Lo más probable es que la captación leve de Piflufolastato (^{18}F) en los ganglios linfáticos mediastínicos sea compatible con:

- A** Metástasis del cáncer de próstata;
- B** Alteraciones inflamatorias.

Validar

Visor

Ver historia del paciente



75/86





Autoevaluación: Caso clínico n.º 1

Lo más probable es que la captación leve de Piflufolastato (^{18}F) en los ganglios linfáticos mediastínicos sea compatible con:

- A** Metástasis del cáncer de próstata;
- B** Alteraciones inflamatorias.

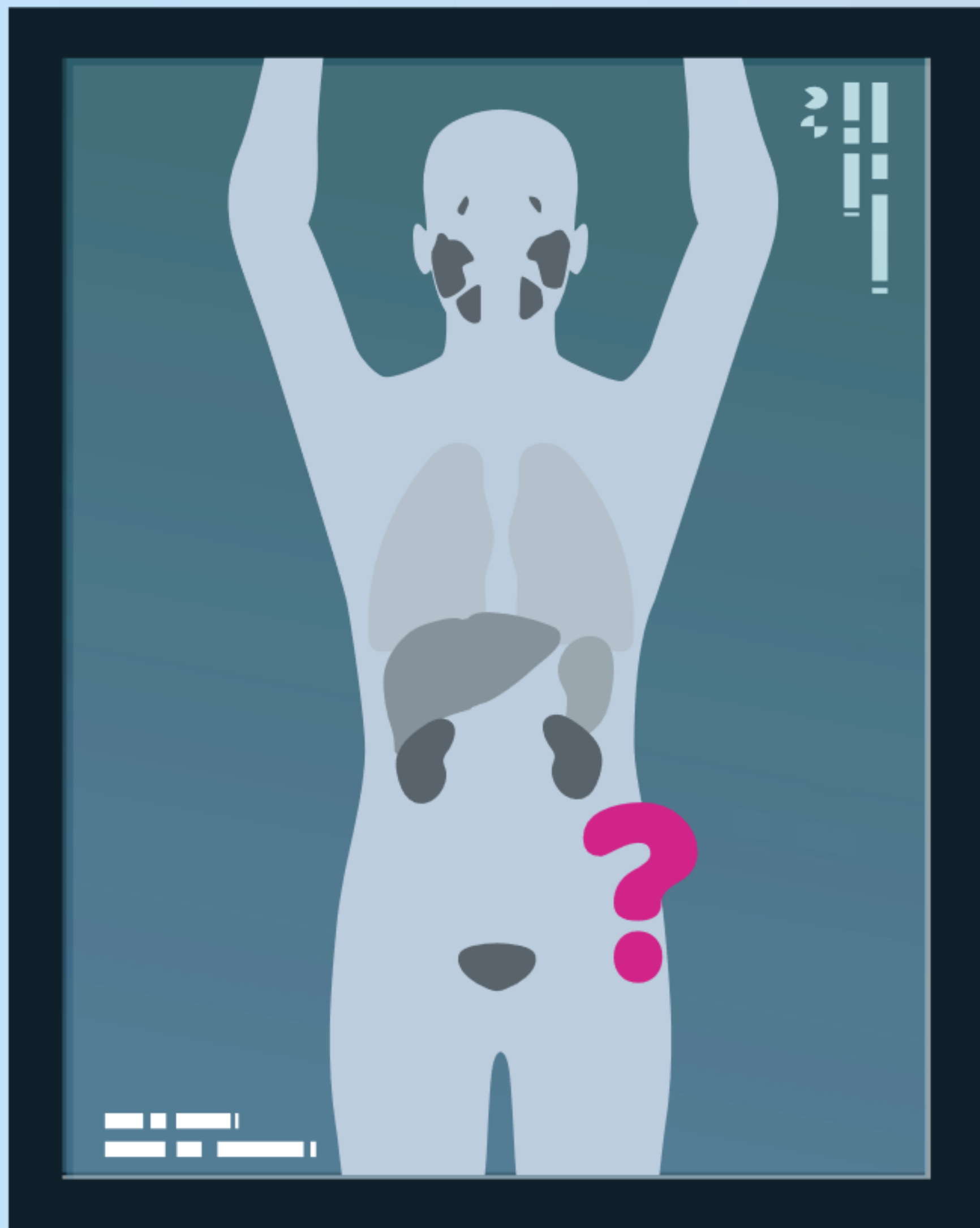
Visor

Ver historia del paciente



75/86





Caso clínico

n.º 2



76/86






Autoevaluación: Caso clínico n.º 2

Historia del paciente

Varón de 70 años.

PSA 8,7 ng/ml.

Puntuación de Gleason 8 (4 + 4).

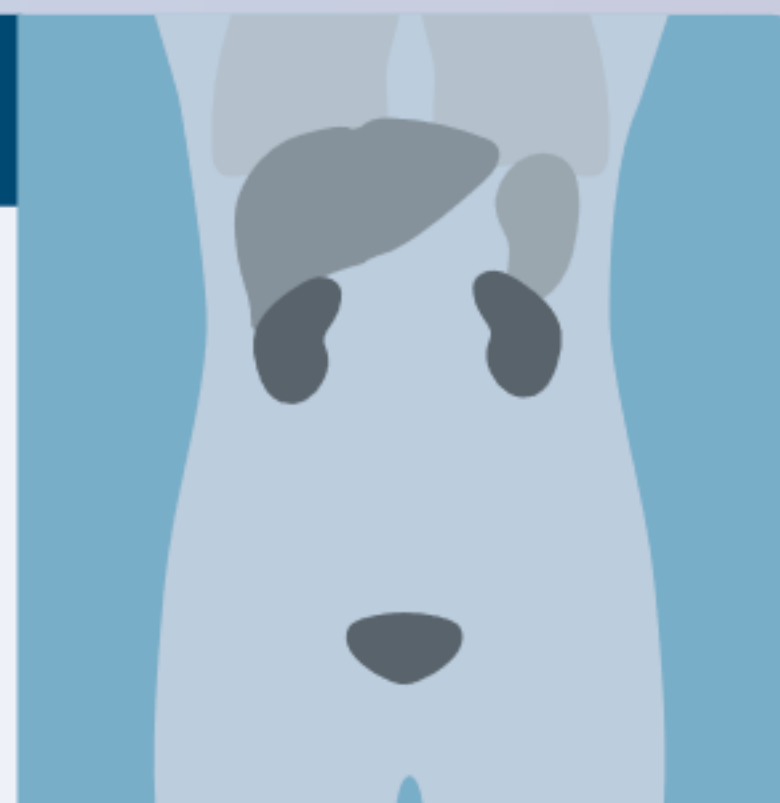

Resultados de la PET/TC con Piflufolastato (^{18}F)

Captación en la próstata, compatible con cáncer de próstata.

Captación en la columna lumbar, compatible con alteraciones degenerativas.

Captación moderada en los ganglios.



Visor

Cuestionario



77/86

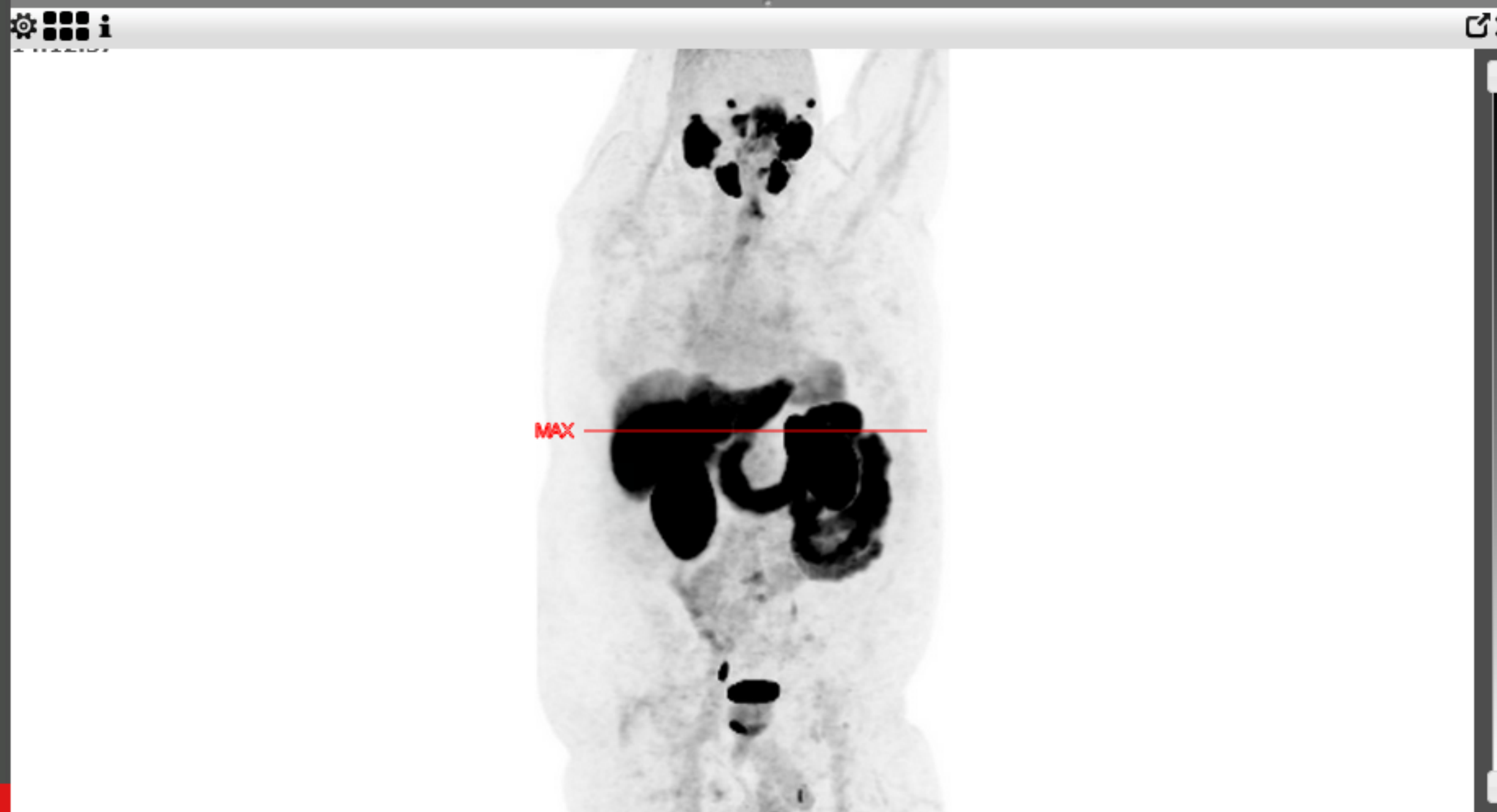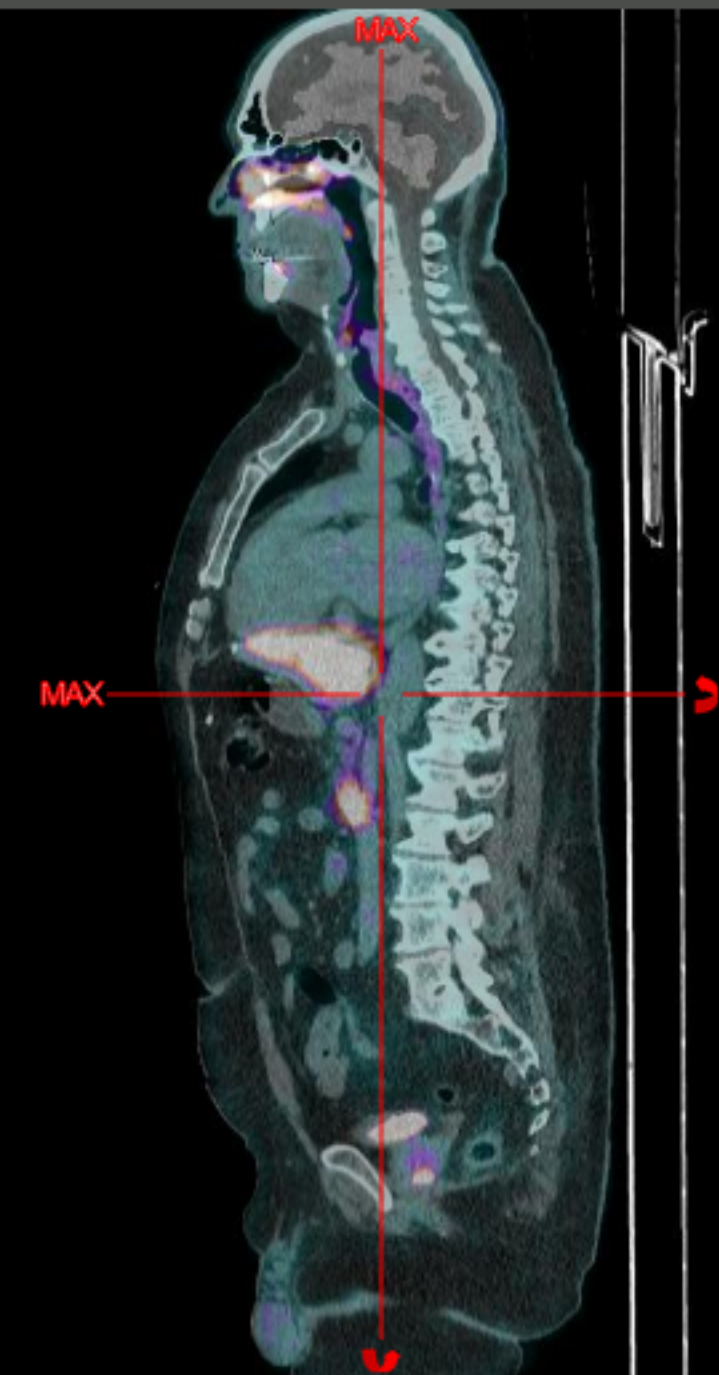
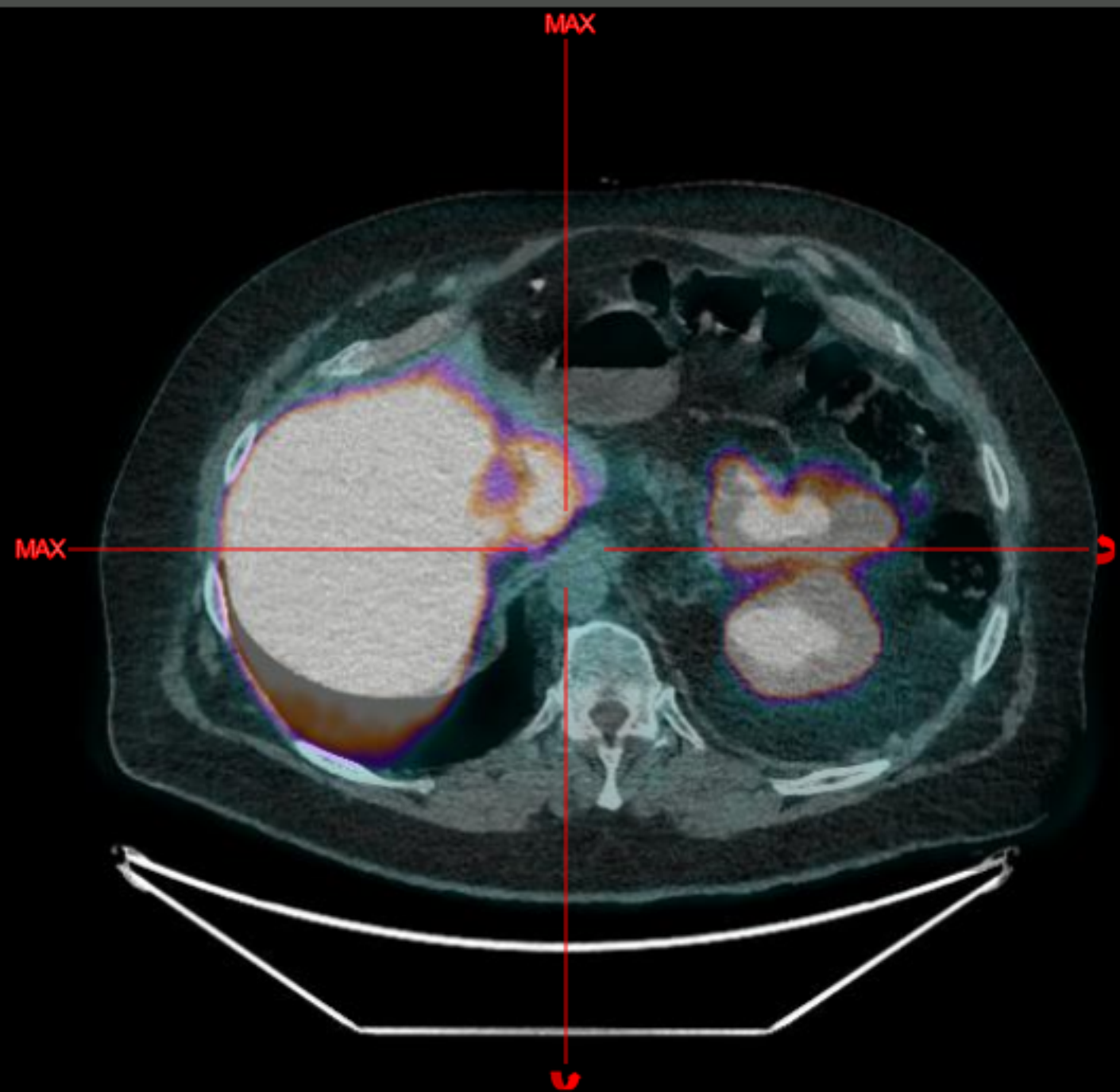


2023/05/26
14:06:26

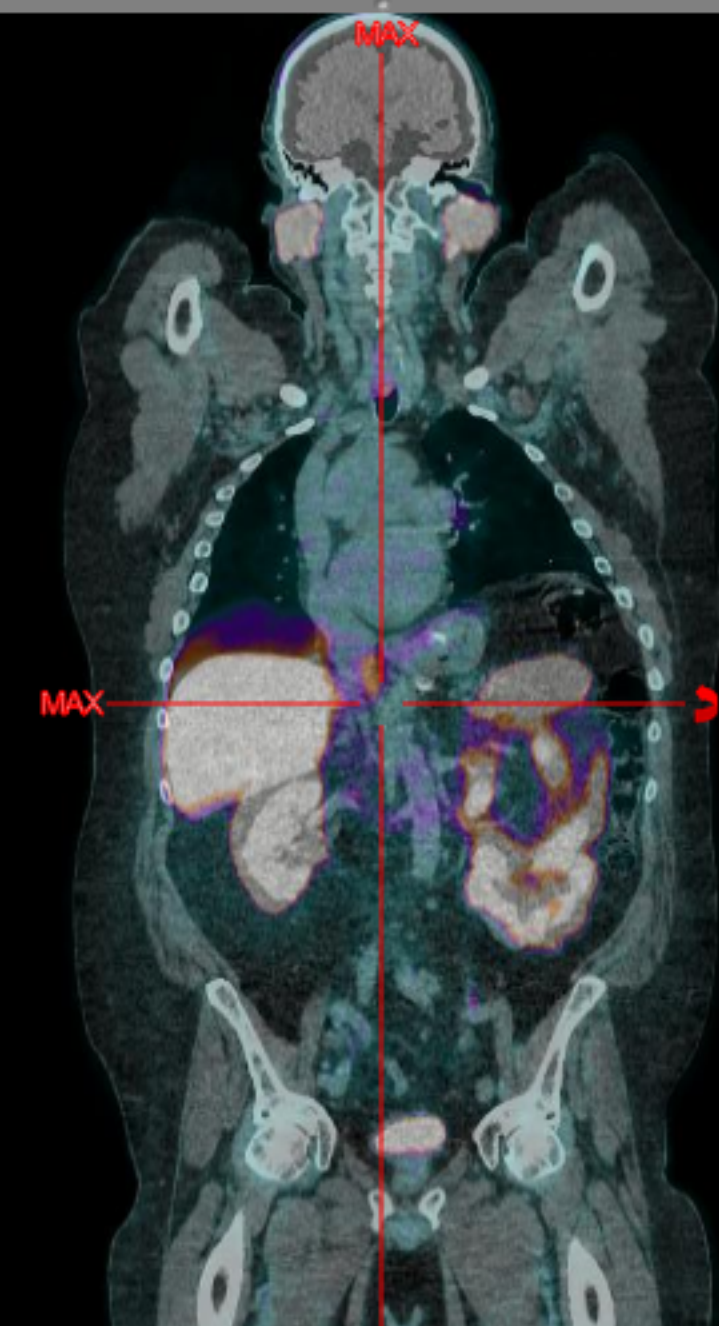
x 2.84

2023/05/26
14:06:26

x 1.39



2023/05/26
14:06:26





Autoevaluación: Caso clínico n.º 2

La captación moderada de Piflufolastato (^{18}F) en los ganglios es compatible con:

- A** Metástasis del cáncer de próstata;
- B** Enfermedad inflamatoria benigna de los ganglios linfáticos
- C** Captación fisiológica

Validar

Visor

Ver historia del paciente



77/86





Autoevaluación: Caso clínico n.º 2

La captación moderada de Piflufolastato (^{18}F) en los ganglios es compatible con:

- A** Metástasis del cáncer de próstata;
- B** Enfermedad inflamatoria benigna de los ganglios linfáticos
- C** Captación fisiológica

Validar

Visor

Ver historia del paciente



77/86





Autoevaluación: Caso clínico n.º 2

La captación moderada de Piflufolastato (^{18}F) en los ganglios es compatible con:

- A** Metástasis del cáncer de próstata;
- B** Enfermedad inflamatoria benigna de los ganglios linfáticos
- C** Captación fisiológica

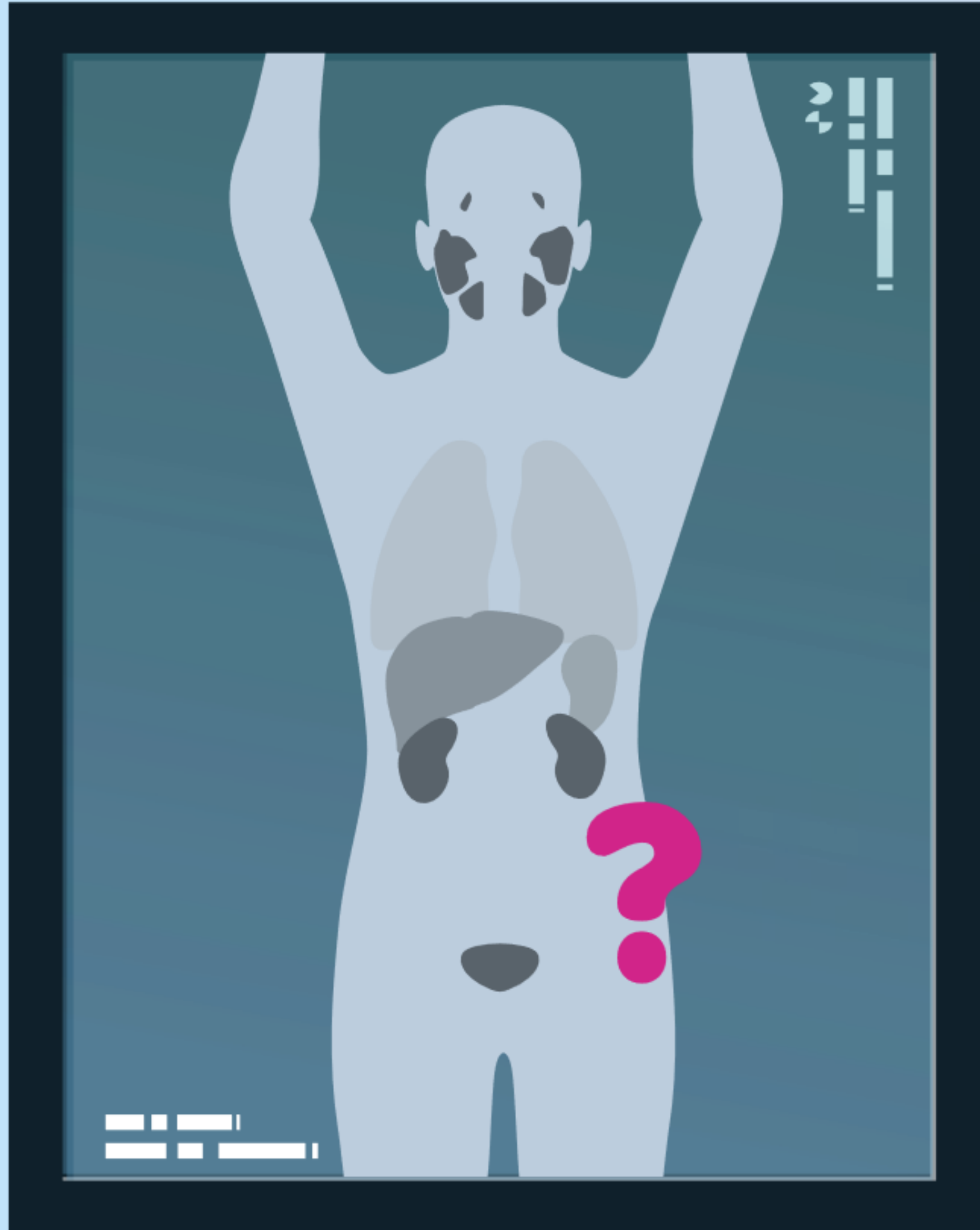
Visor

Ver historia del paciente



77/86





Caso clínico

n.º 3



Autoevaluación: Caso clínico n.º 3

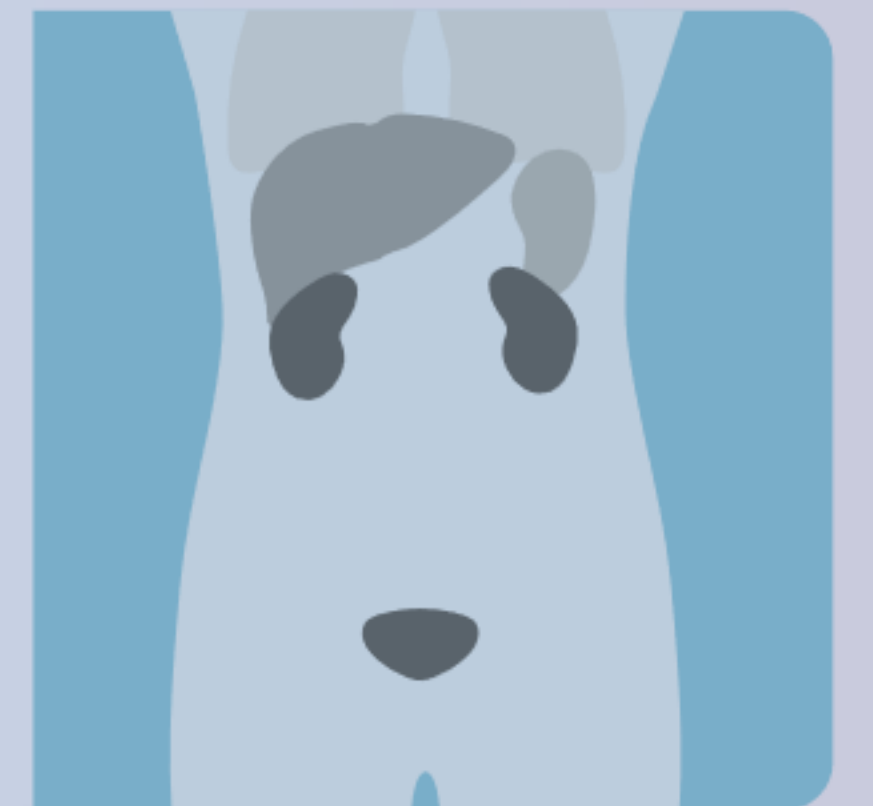
Historia del paciente

Varón de 73 años.

Puntuación de Gleason 7 (4 + 3).

Antecedente de prostatectomía radical con disección extendida de ganglios linfáticos pélvico.

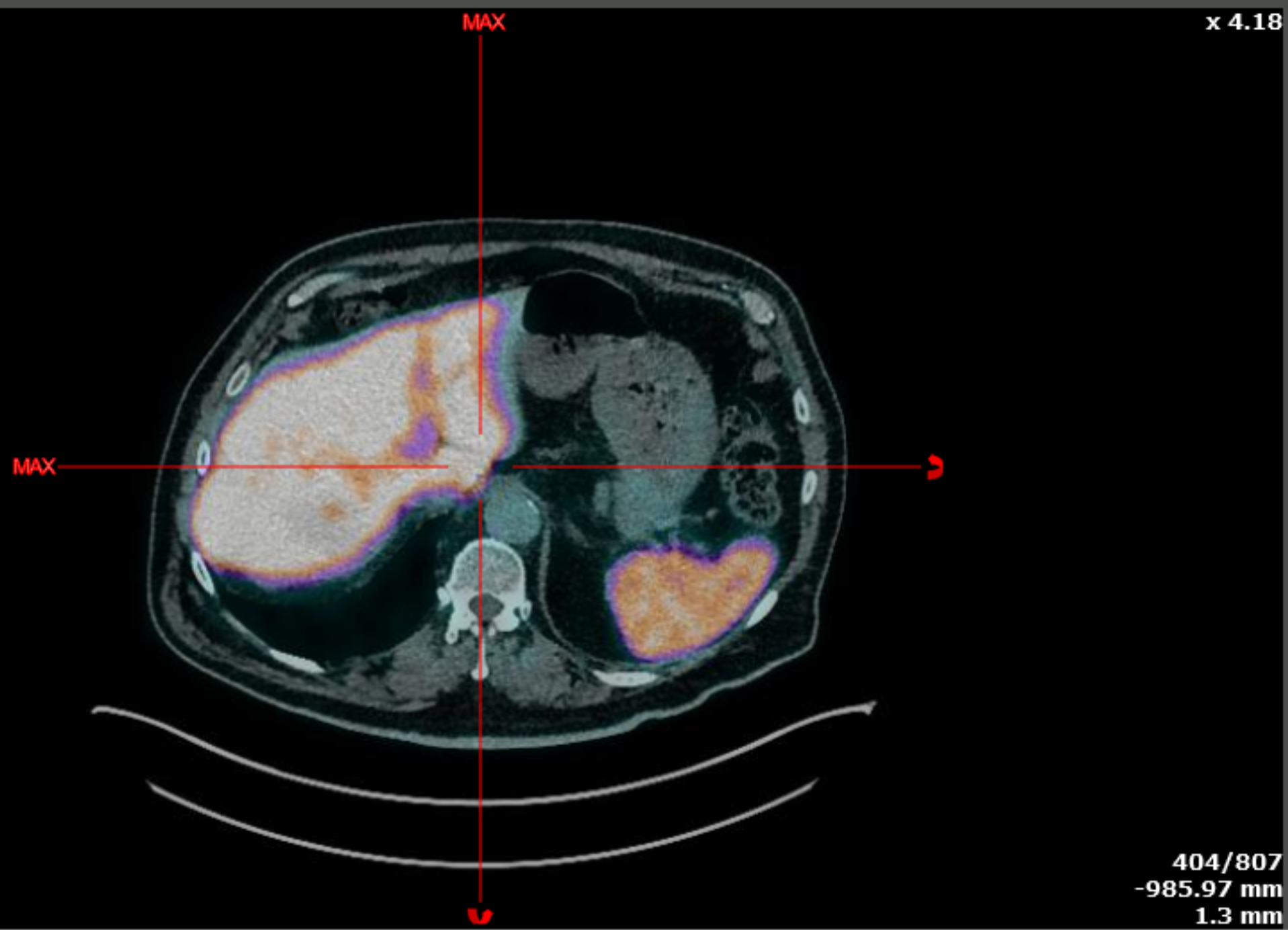
PSA 0,59 ng/ml.



Visor

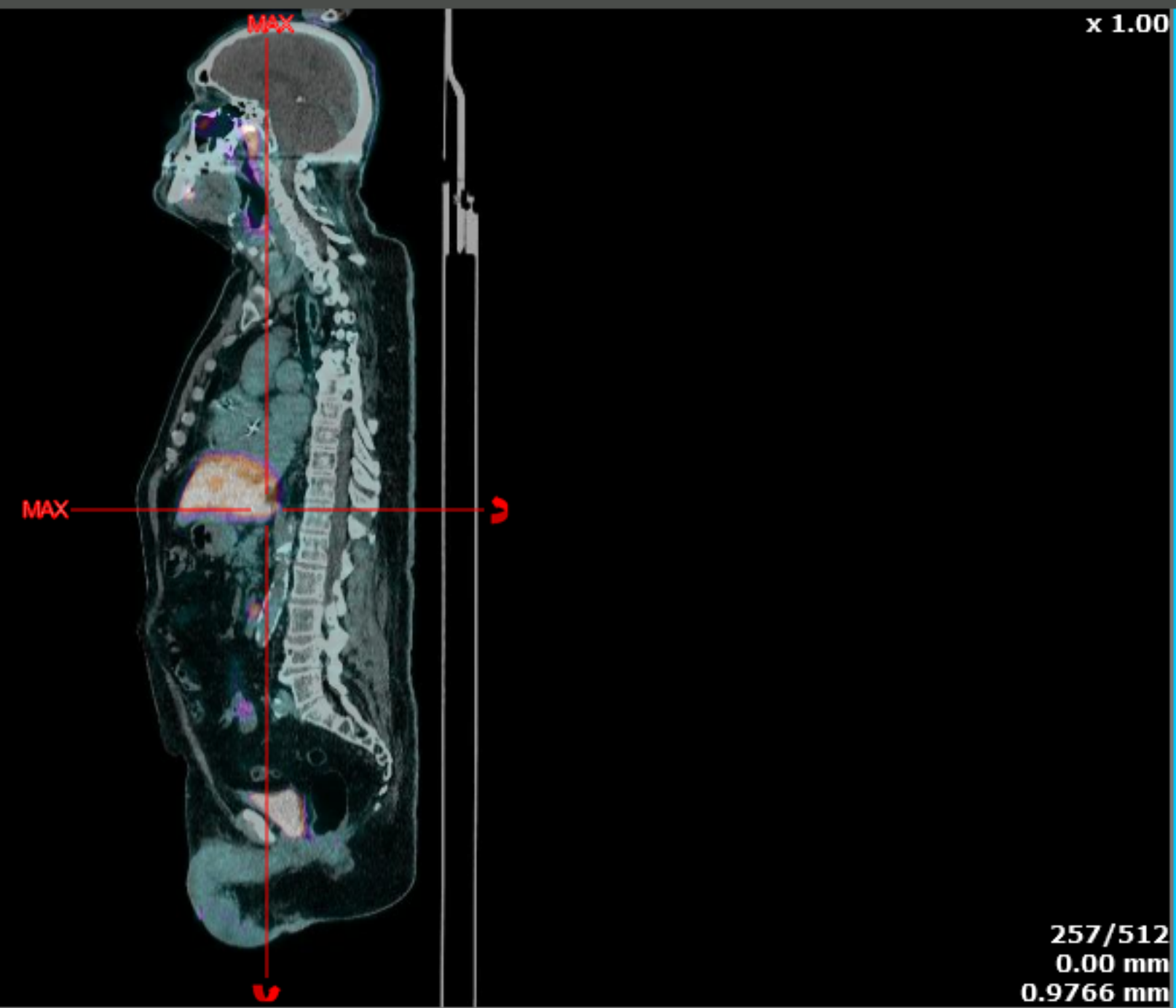
Cuestionario

2020/10/02
13:49:11



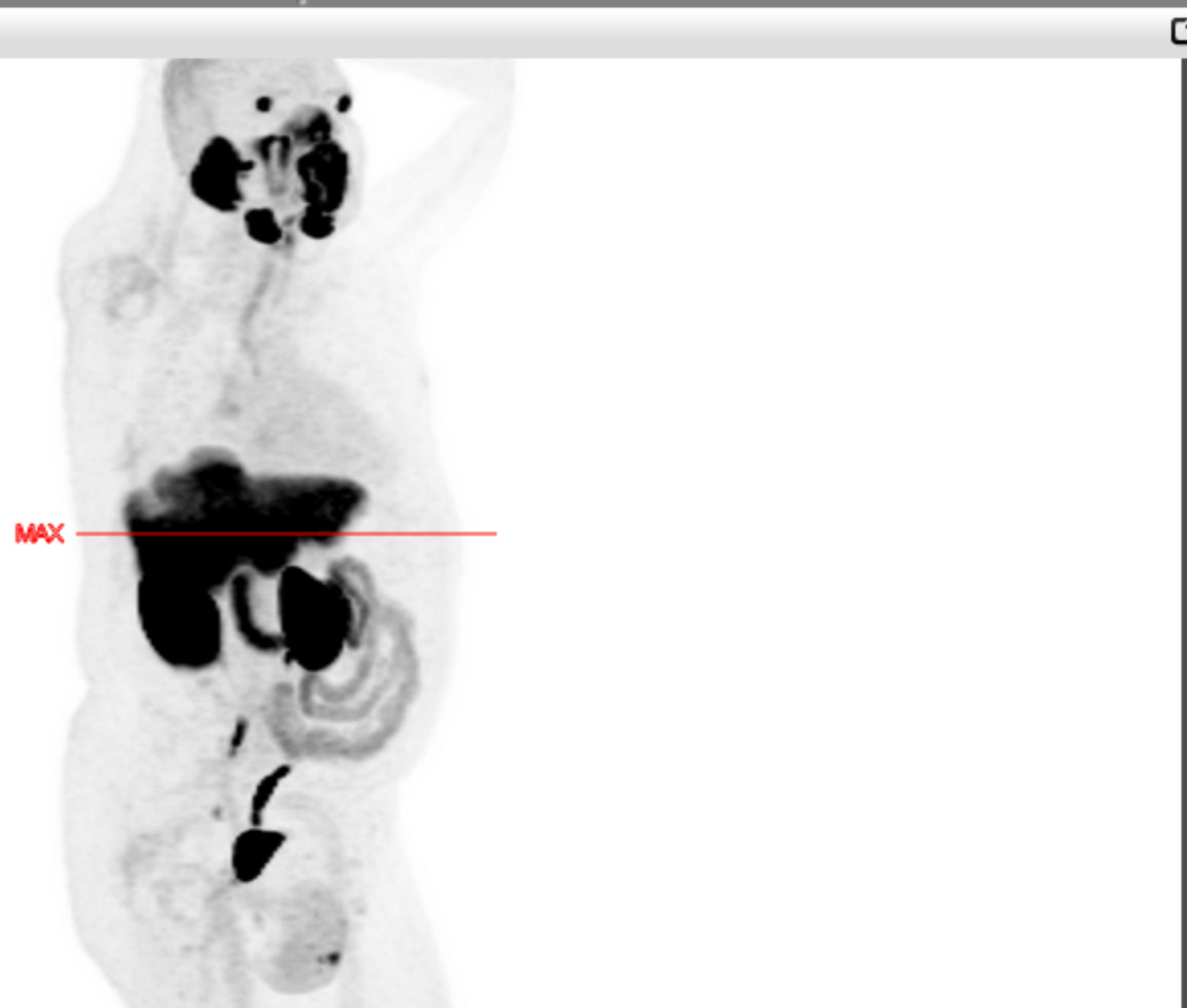max: 5 SUV
min: 0 SUV

2020/10/02
13:49:11

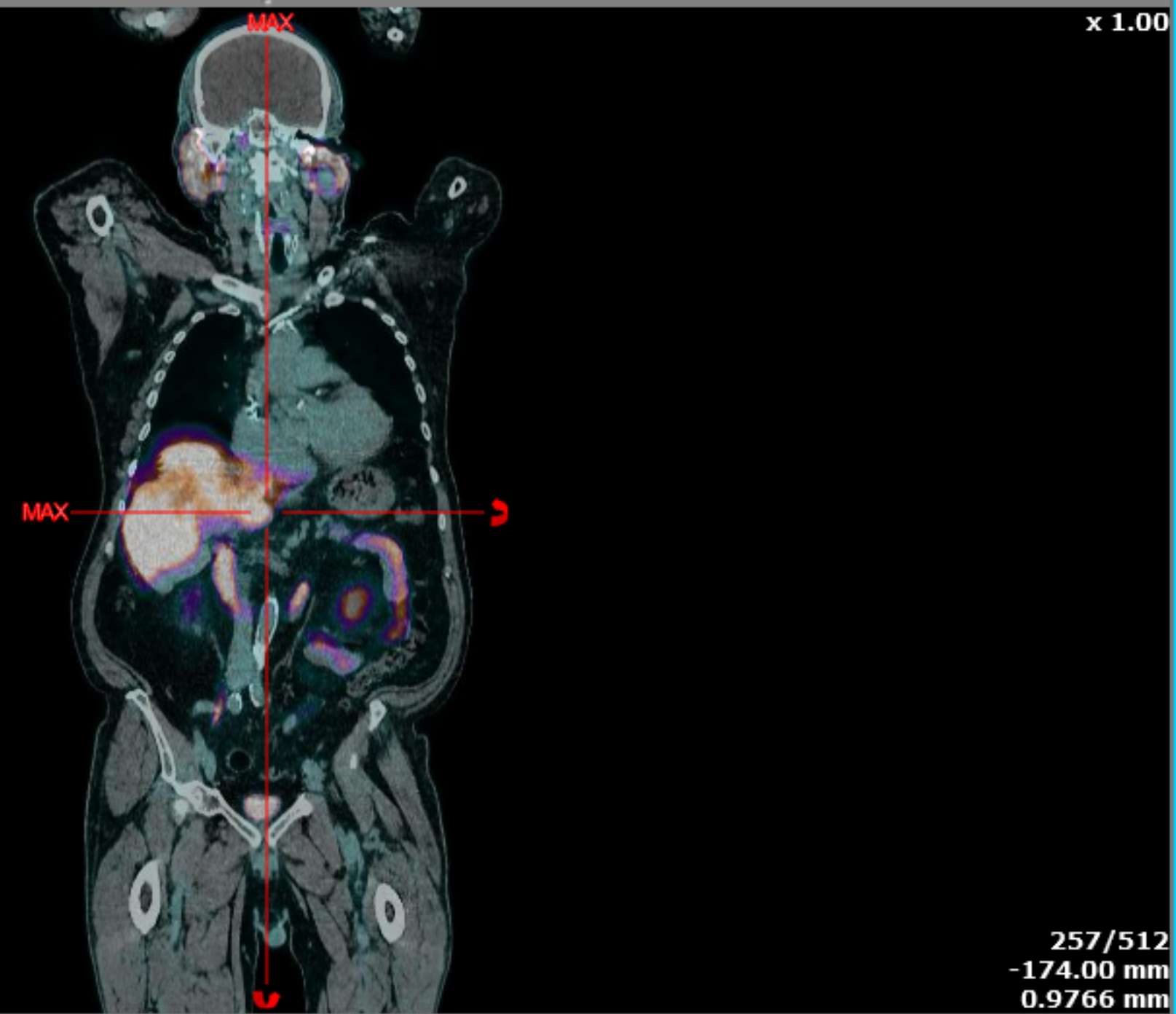

max: 5 SUV
min: 0 SUV

15/16



2020/10/02
13:49:11



max: 5 SUV
min: 0 SUV





Autoevaluación: Caso clínico n.º 3

¿Cómo interpretaría este caso?

- A** Recidiva en el compartimento prostático izquierdo
- B** Ganglio linfático paraaórtico metastásico
- C** Lesión metastásica en la glándula suprarrenal izquierda

Validar

Visor

Ver historia del paciente



79/86





Autoevaluación: Caso clínico n.º 3

¿Cómo interpretaría este caso?

- A** Recidiva en el compartimento prostático izquierdo
- B** Ganglio linfático paraaórtico metastásico
- C** Lesión metastásica en la glándula suprarrenal izquierda

Validar

Visor

Ver historia del paciente



79/86





Autoevaluación: Caso clínico n.º 3

¿Cómo interpretaría este caso?

- A** Recidiva en el compartimento prostático izquierdo
- B** Ganglio linfático paraaórtico metastásico
- C** Lesión metastásica en la glándula suprarrenal izquierda

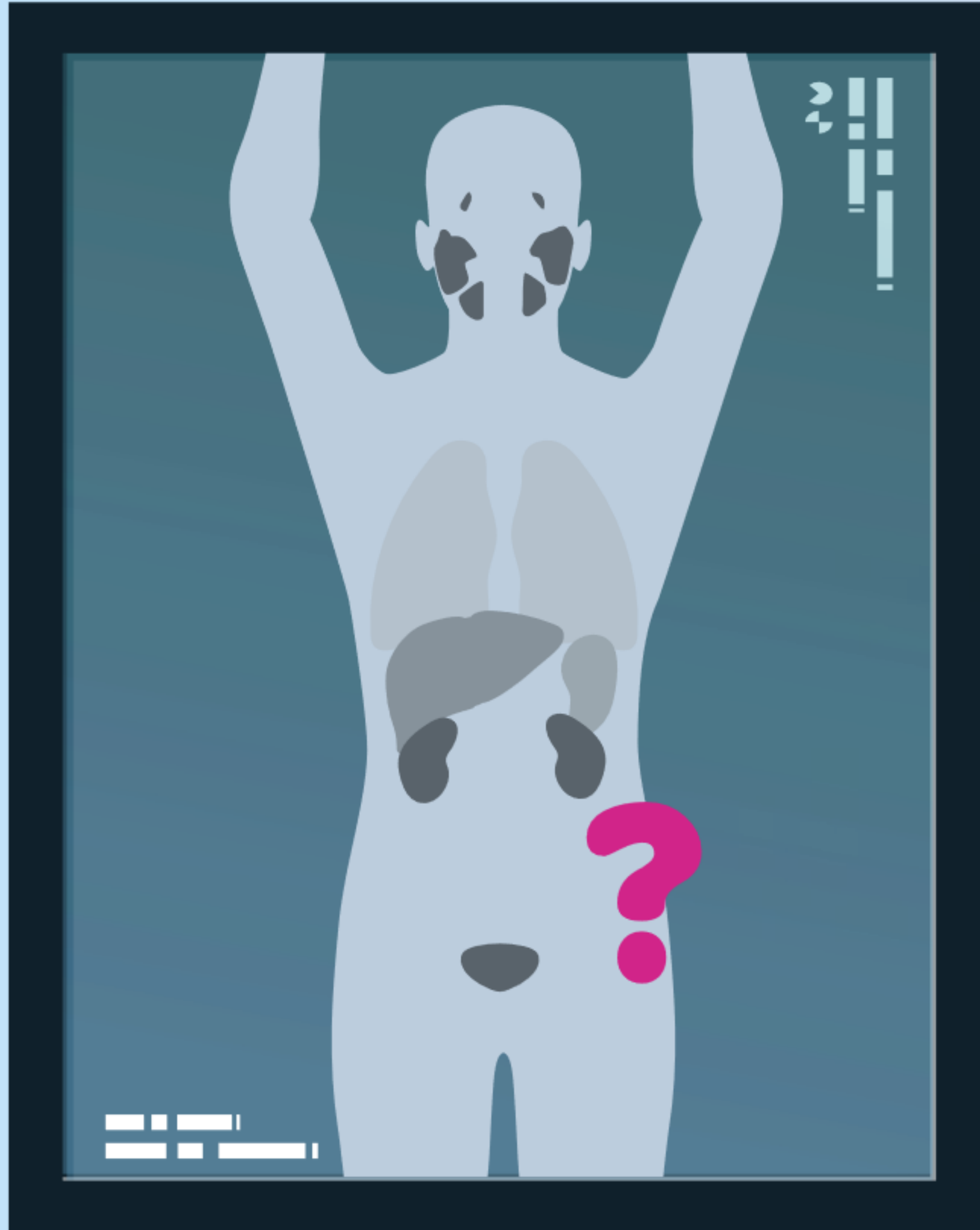
Visor

Ver historia del paciente



79/86





Caso clínico

n.º 4



80/86





Autoevaluación: Caso clínico n.º 4

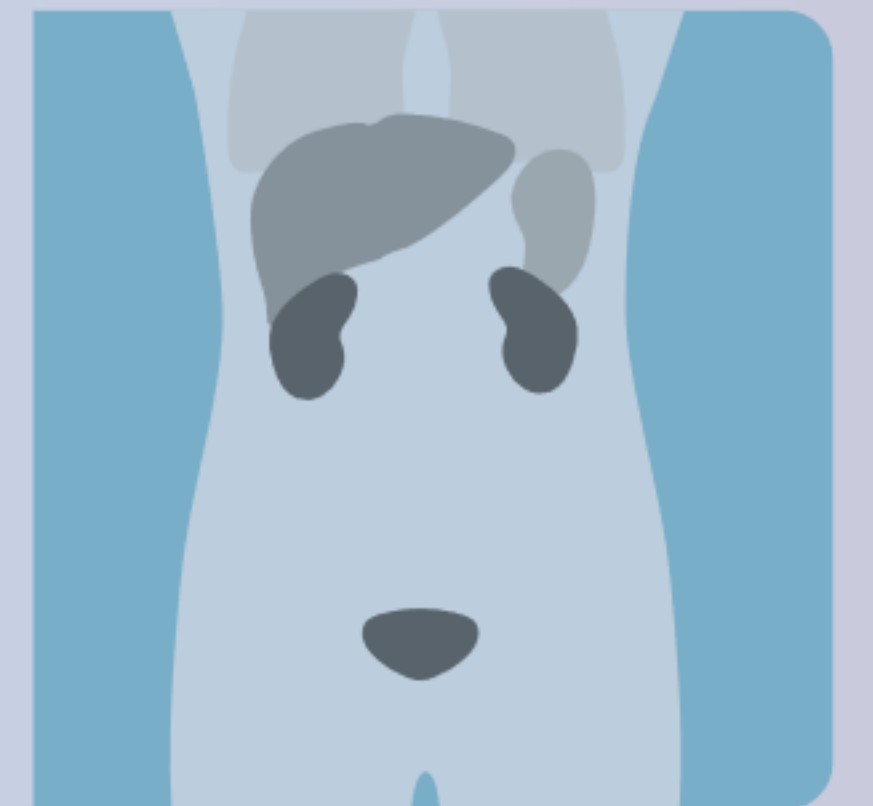
Historia del paciente

Varón de 71 años.

Puntuación de Gleason 8 (4 + 4).

Antecedente de radioterapia definitiva de la próstata y la pelvis.

PSA 4,07 ng/ml.



Visor

Cuestionario

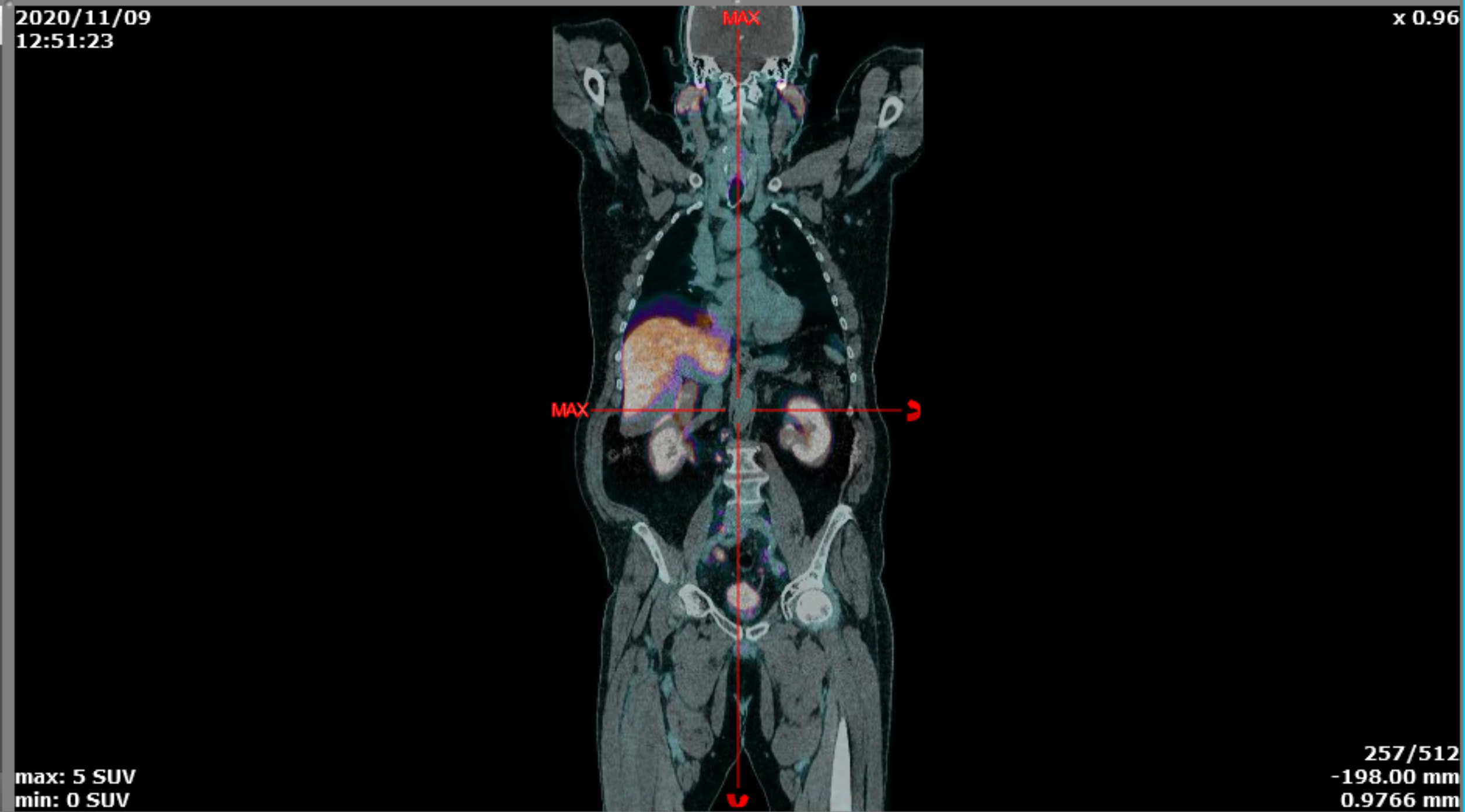
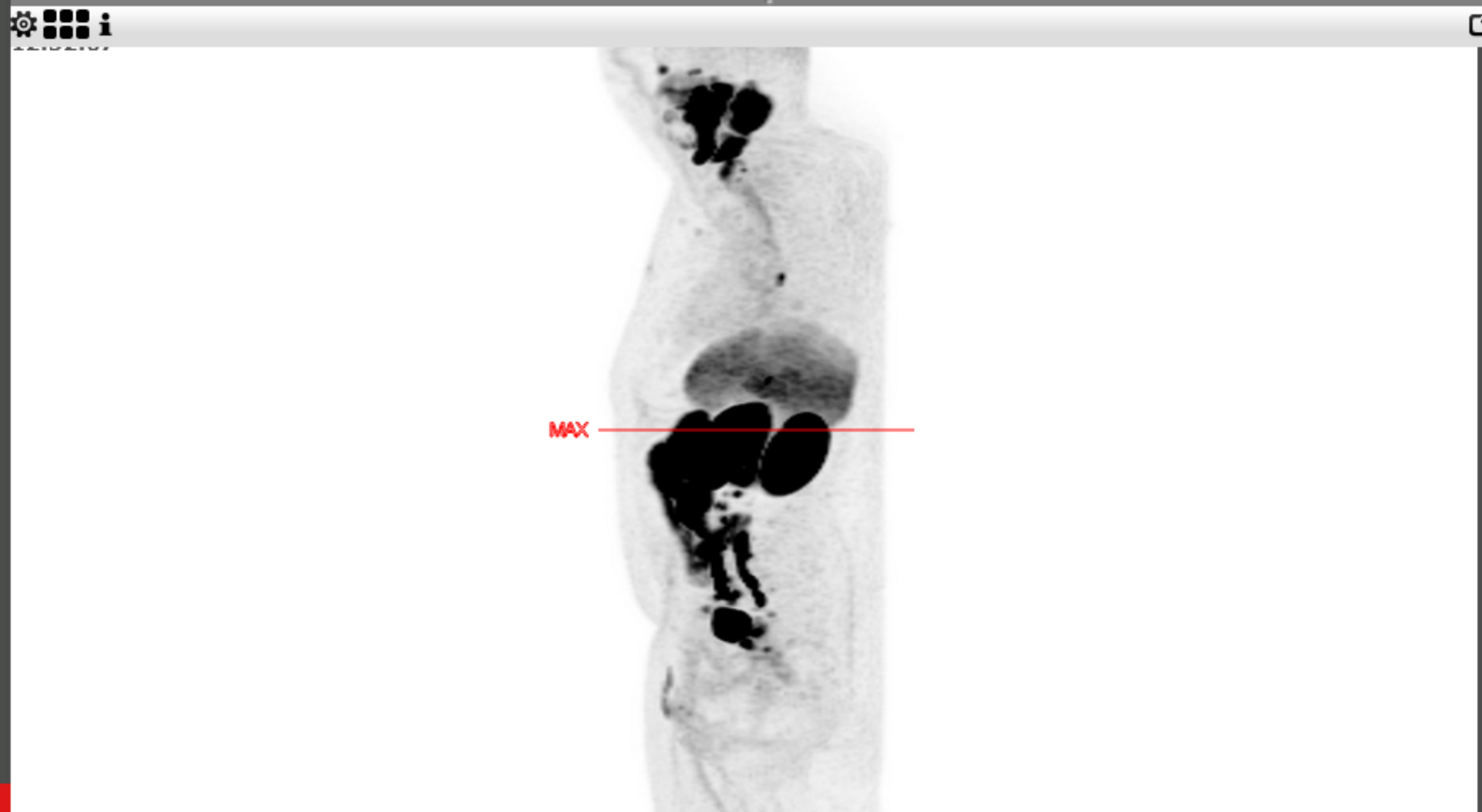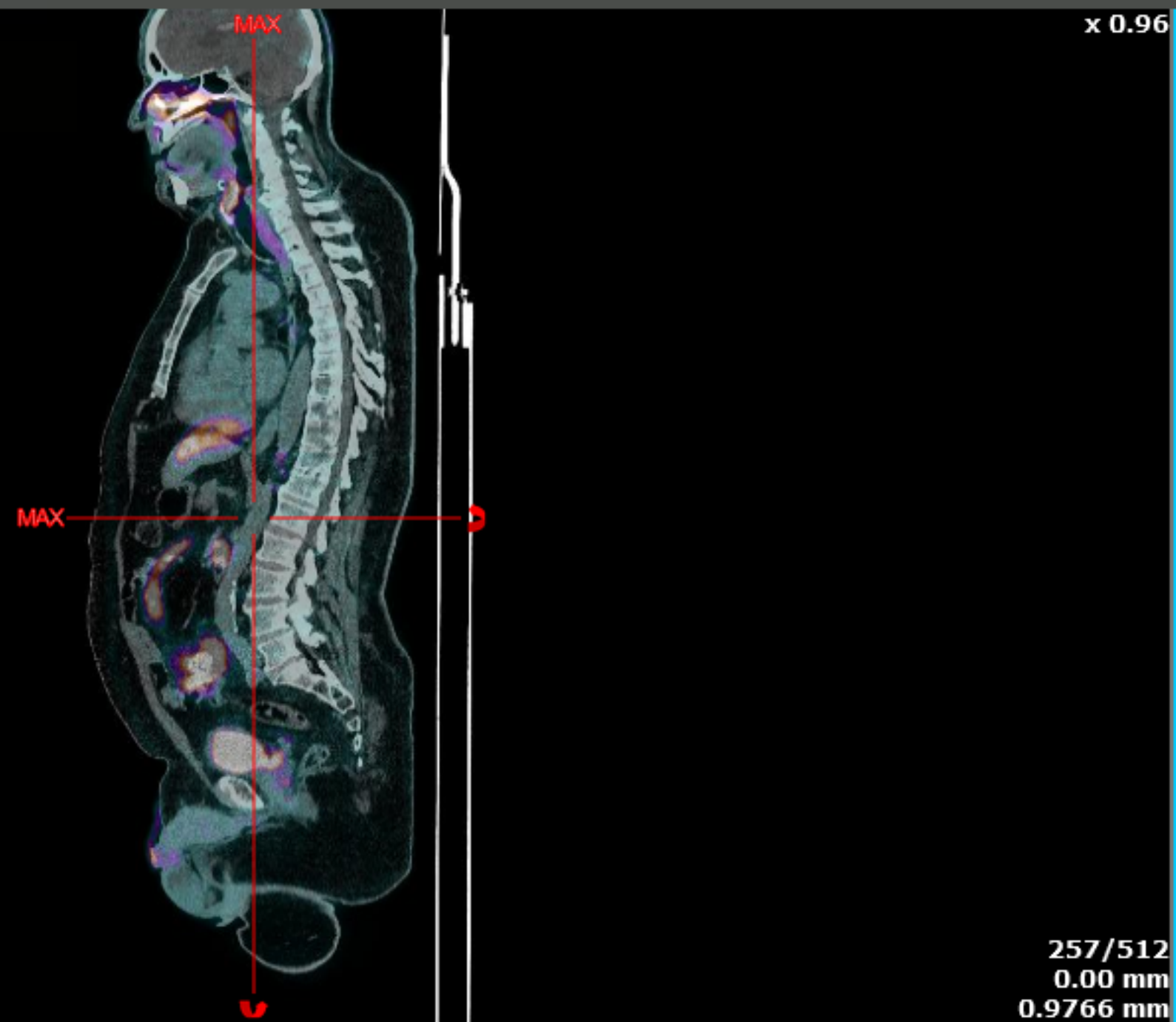
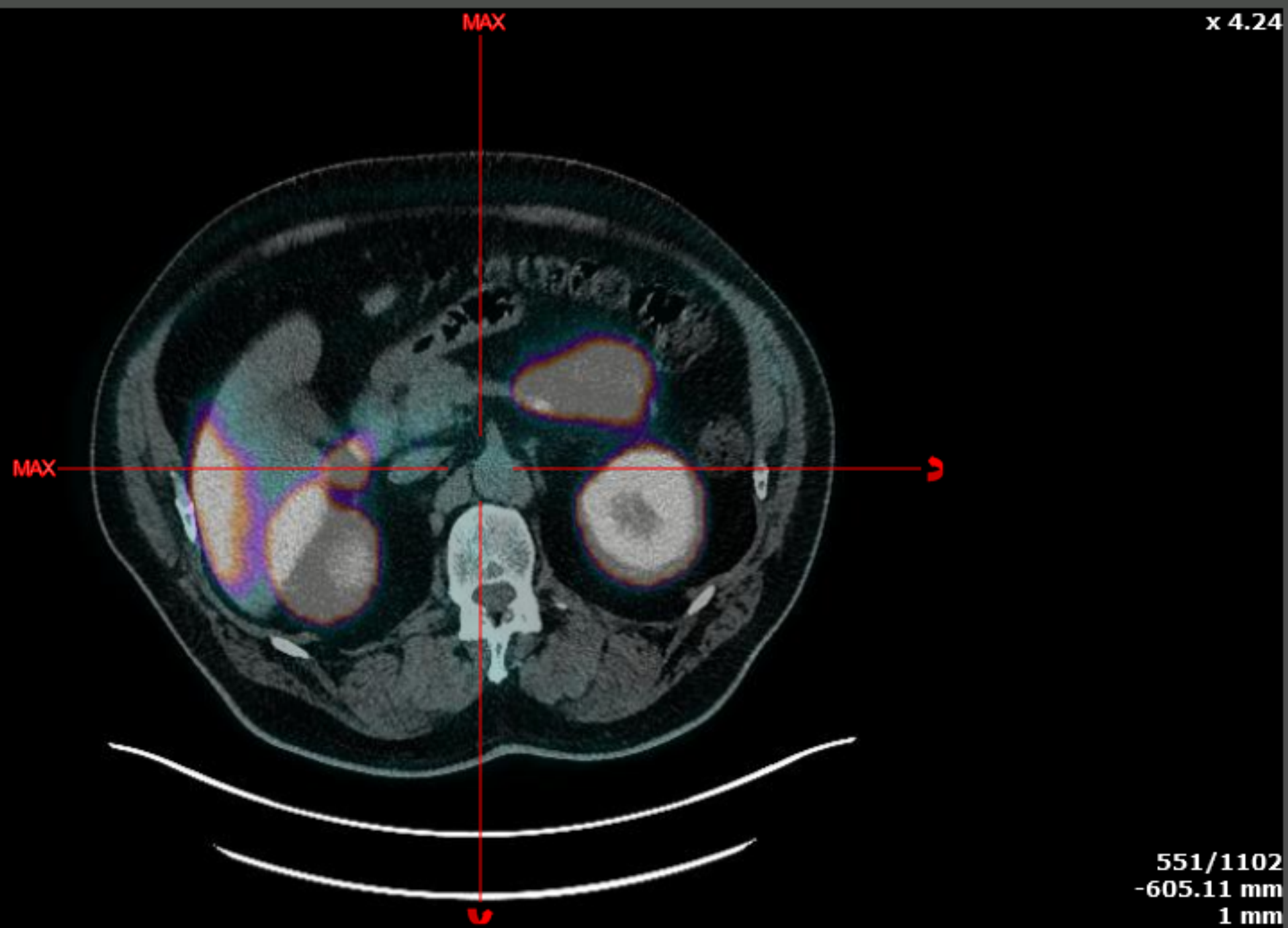


81/86



2020/11/09
12:51:23

2020/11/09
12:51:23





Autoevaluación: Caso clínico n.º 4

¿Cómo interpretaría este caso?

- A** Recurrencia en el compartimento prostático
- B** Ganglios linfáticos pélvicos metastásicos
- C** Ganglios linfáticos paraaórticos y supradiafragmáticos metastásicos
- D** Todas las respuestas son correctas

Validar

Visor

Ver historia del paciente



81/86





Autoevaluación: Caso clínico n.º 4

¿Cómo interpretaría este caso?

- A** Recurrencia en el compartimento prostático
- B** Ganglios linfáticos pélvicos metastásicos
- C** Ganglios linfáticos paraaórticos y supradiafragmáticos metastásicos
- D** Todas las respuestas son correctas

Validar

Visor

Ver historia del paciente



81/86





Autoevaluación: Caso clínico n.º 4

¿Cómo interpretaría este caso?

- A** Recurrencia en el compartimento prostático
- B** Ganglios linfáticos pélvicos metastásicos
- C** Ganglios linfáticos paraaórticos y supradiafragmáticos metastásicos
- D** Todas las respuestas son correctas

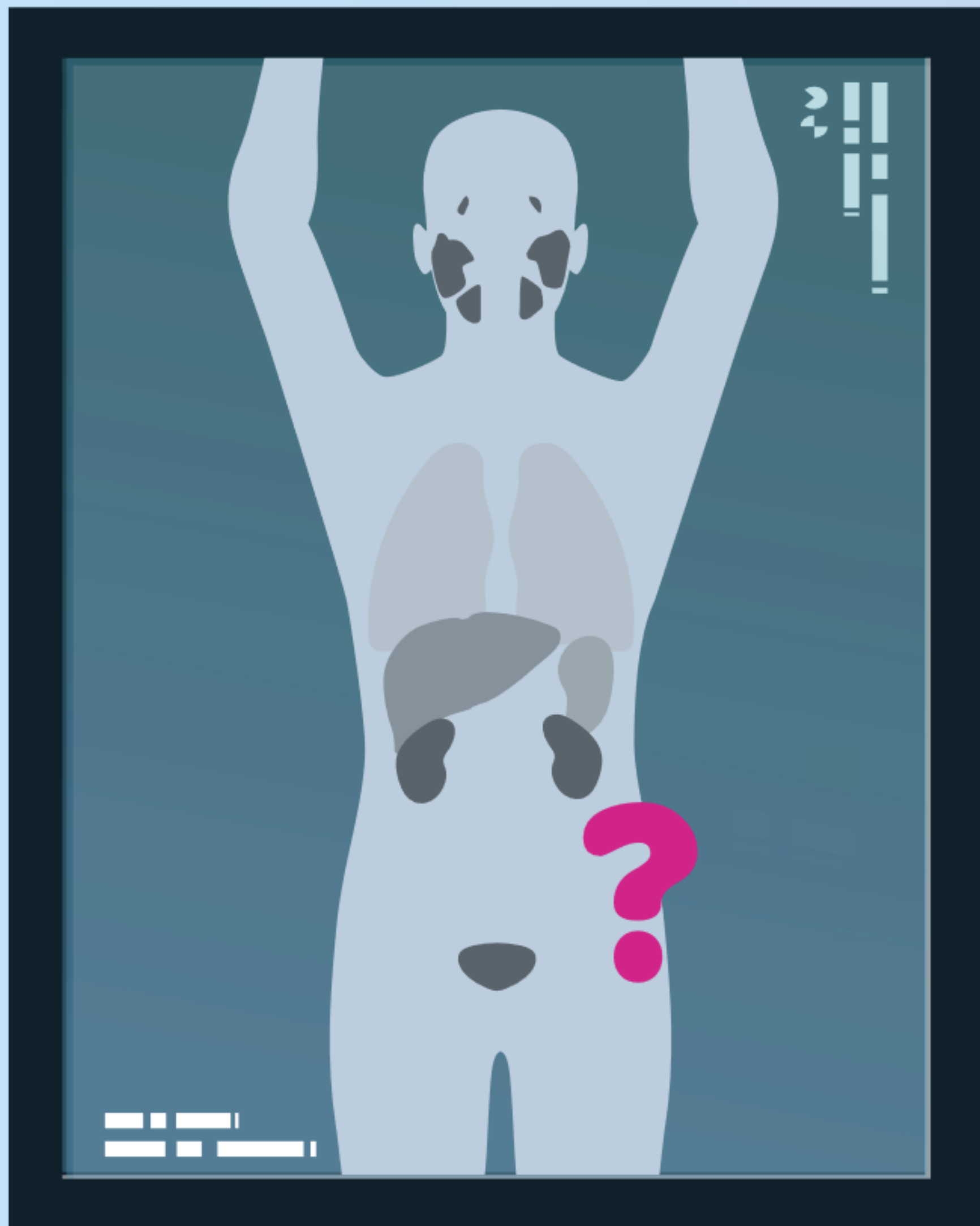
Visor

Ver historia del paciente



81/86





Caso clínico

n.º 5



82/86





Autoevaluación: Caso clínico n.º 5

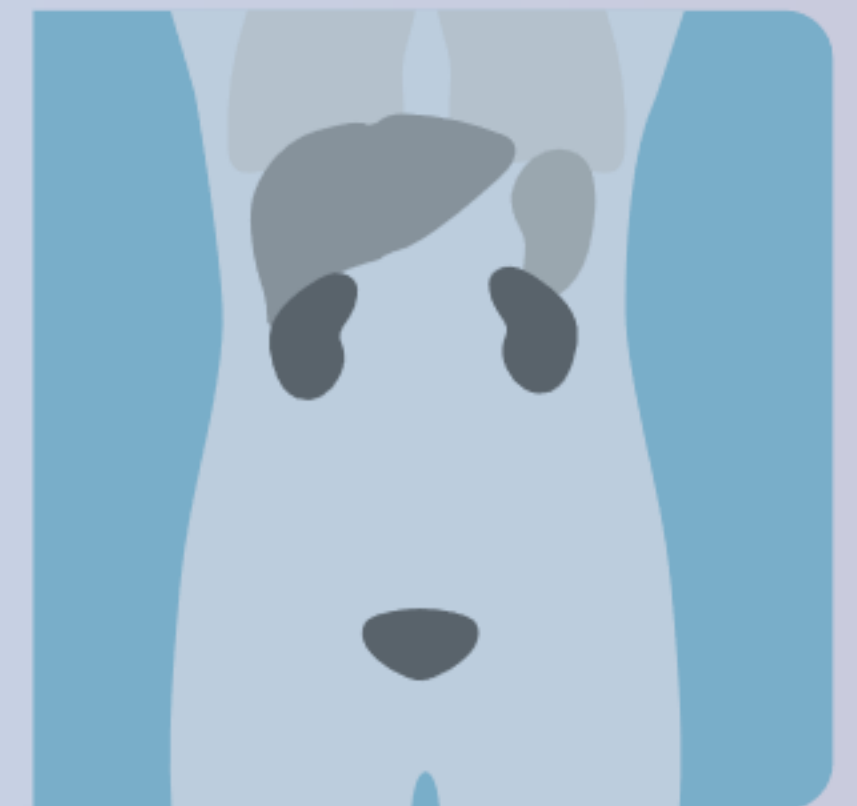
Historia del paciente

Varón de 79 años.

Puntuación de Gleason 9 (5 + 4).

Antecedente de radioterapia definitiva de la próstata y la pelvis.

PSA 6,4 ng/ml.



Visor

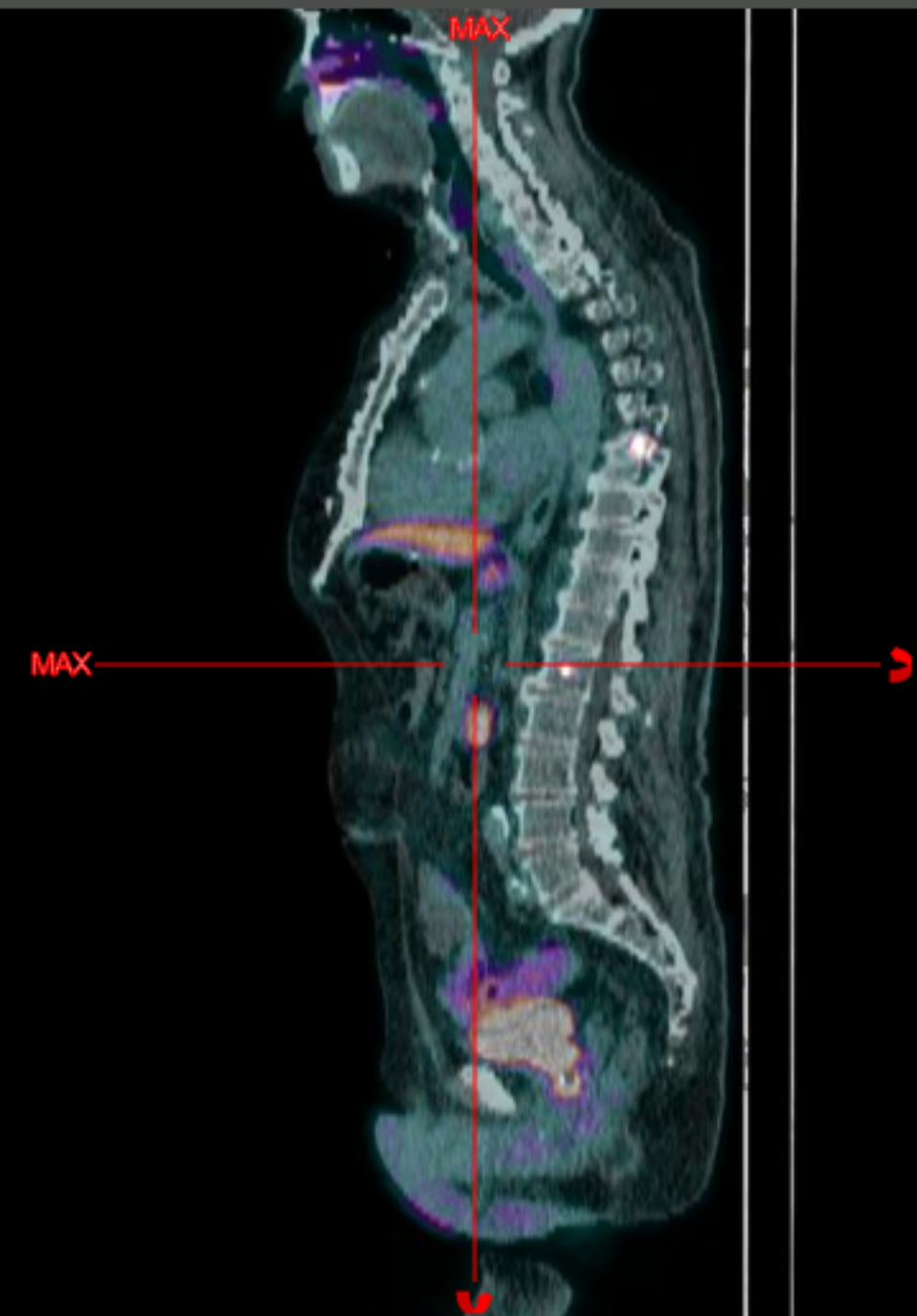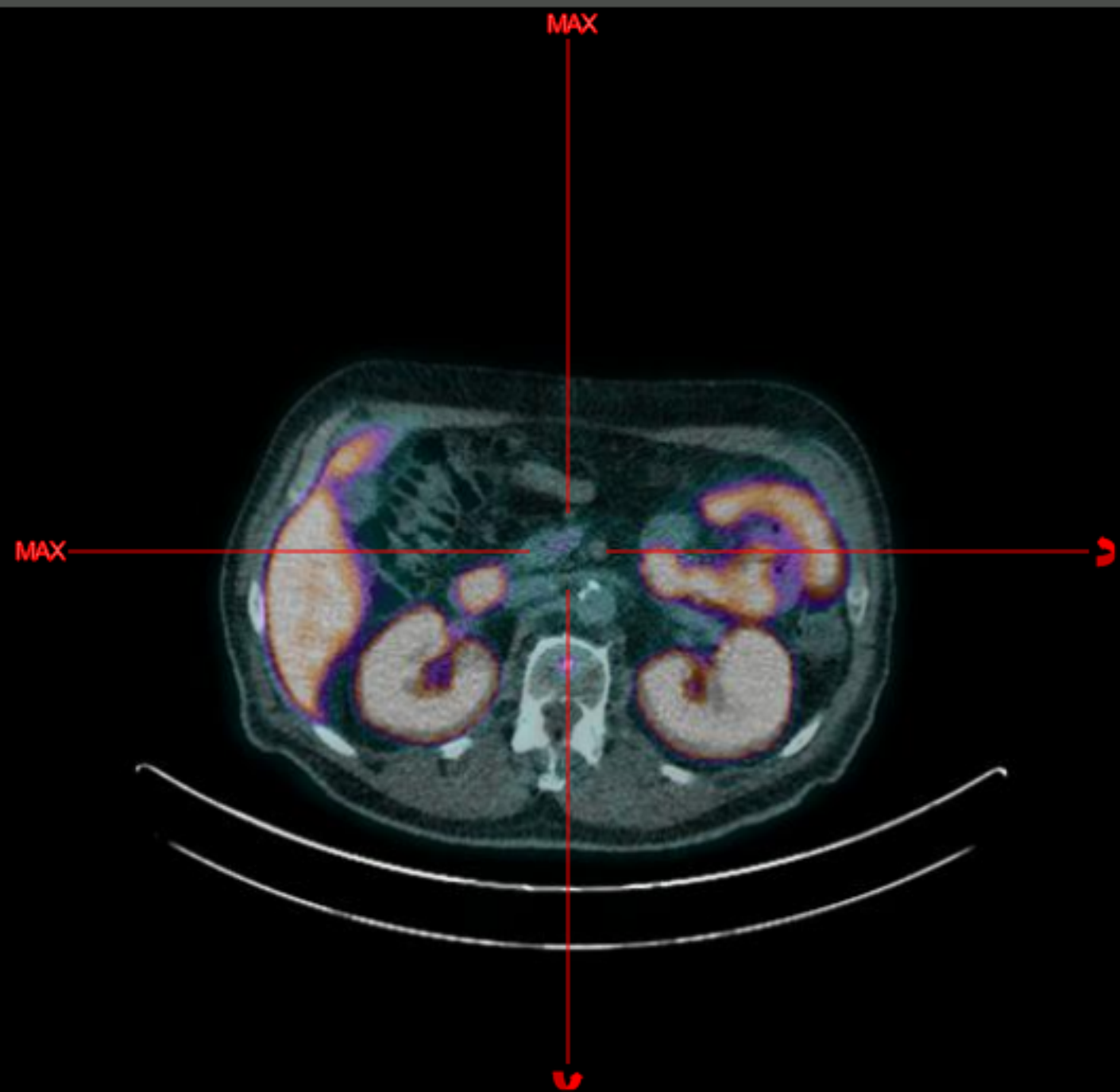Cuestionario

2020/10/19
15:56:47

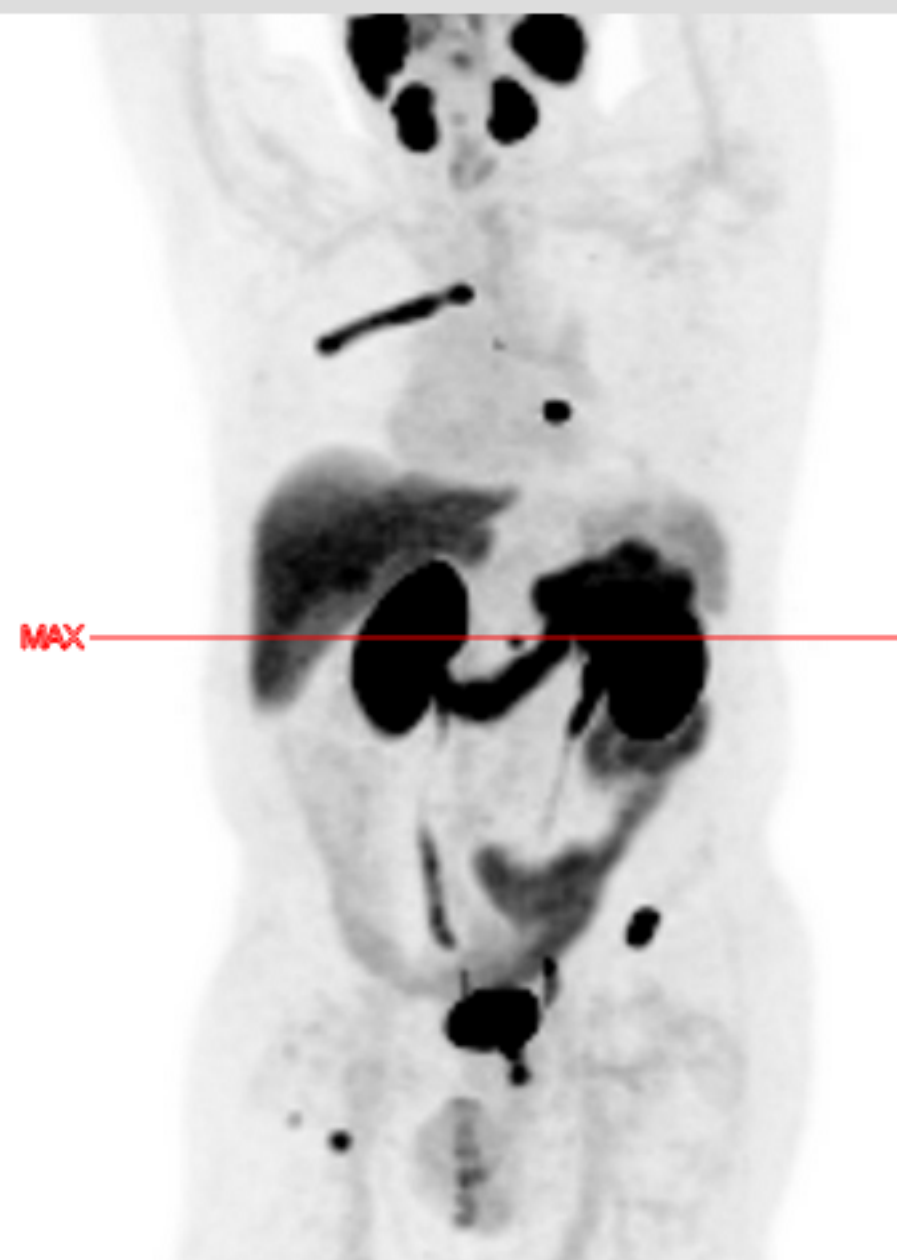x 3.63

2020/10/19
15:56:47

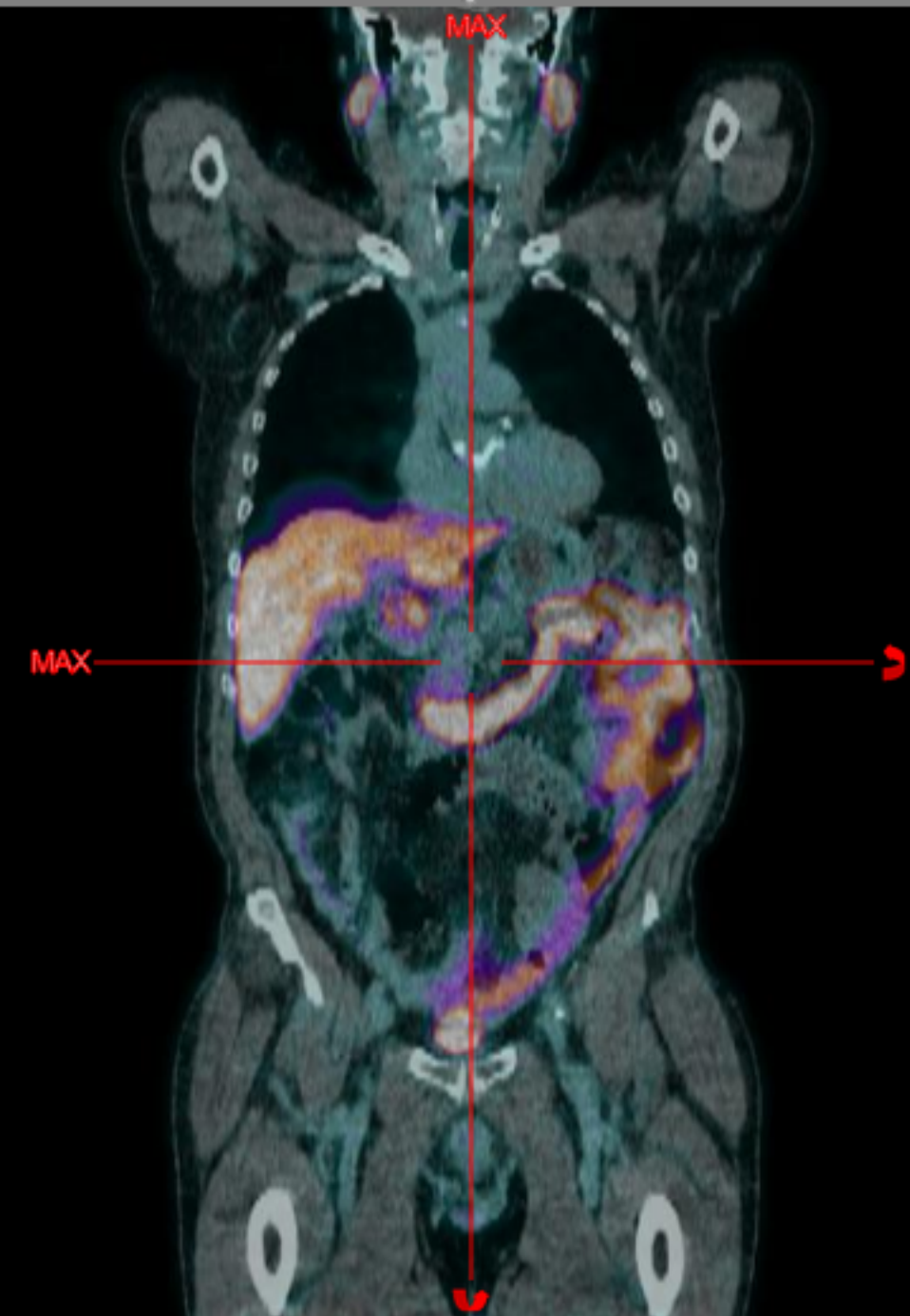
x 2.41



2020/10/19
15:56:47



2020/10/19
15:56:47





Autoevaluación: Caso clínico n.º 5

¿Cómo interpretaría este caso? (Varias respuestas son correctas)

- A** Recurrencia en el compartimento prostático
- B** Ganglios linfáticos pélvicos metastásicos
- C** Metástasis óseas

Validar

Visor

Ver historia del paciente



83/86





Autoevaluación: Caso clínico n.º 5

¿Cómo interpretaría este caso? (Varias respuestas son correctas)

- A** Recurrencia en el compartimento prostático
- B** Ganglios linfáticos pélvicos metastásicos
- C** Metástasis óseas

Validar

Visor

Ver historia del paciente



83/86





Autoevaluación: Caso clínico n.º 5

¿Cómo interpretaría este caso? (Varias respuestas son correctas)

- A** Recurrencia en el compartimento prostático
- B** Ganglios linfáticos pélvicos metastásicos
- C** Metástasis óseas

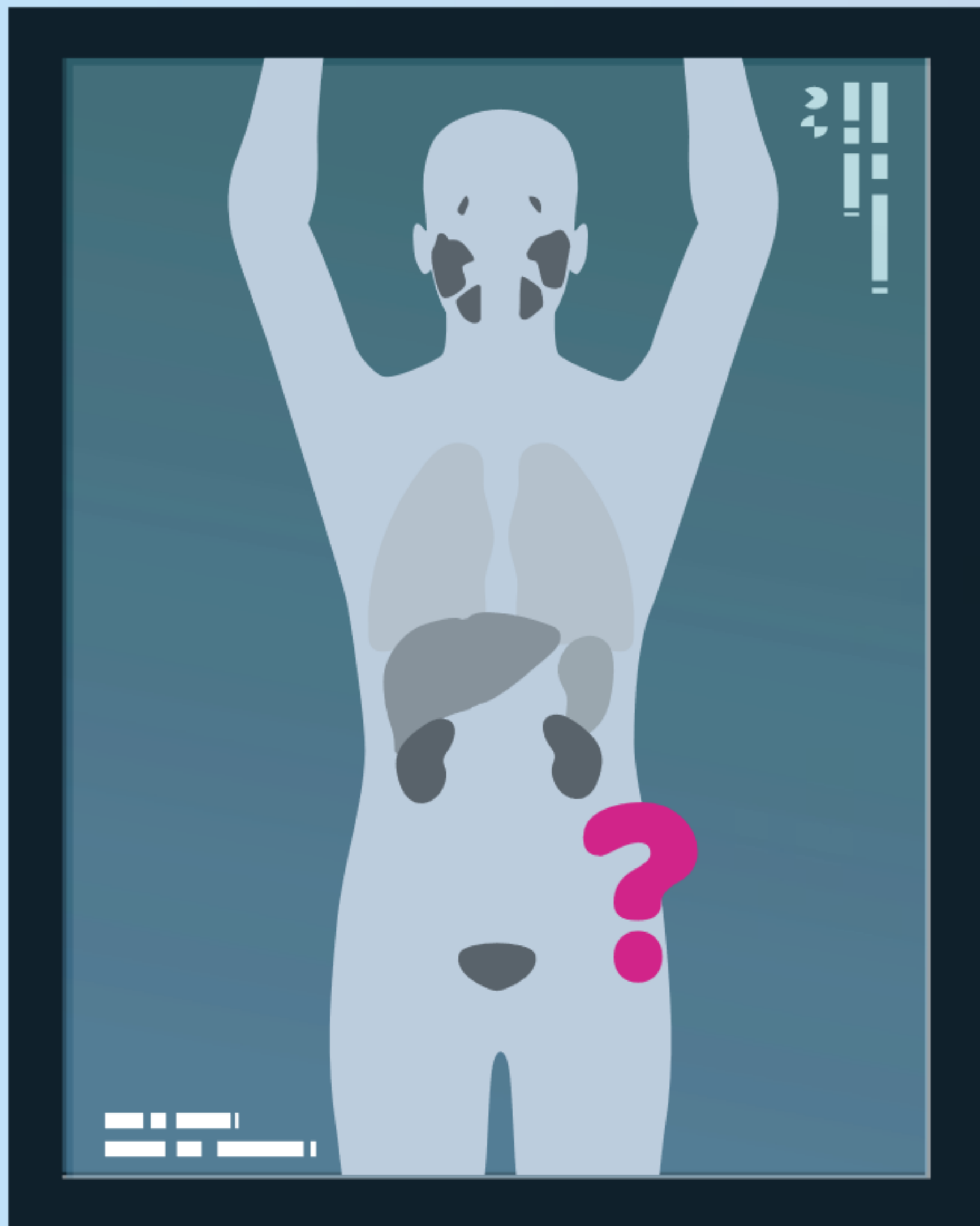
Visor

Ver historia del paciente



83/86





Caso clínico

n.º 6





Autoevaluación: Caso clínico n.º 6

Historia del paciente

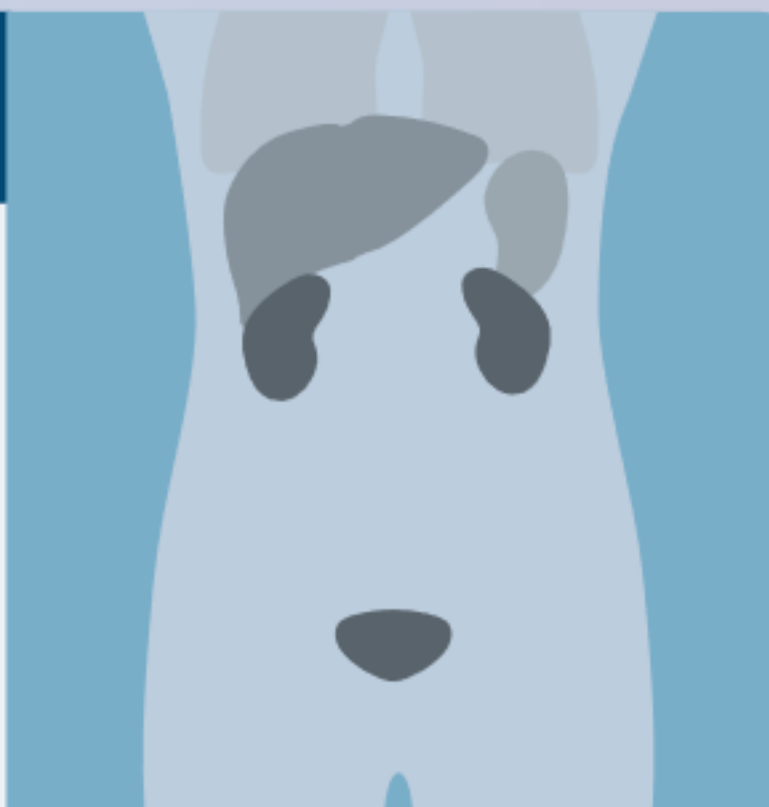
Varón de 65 años.

Historia de prostatectomía radical seguida de radioterapia de rescate en un ganglio linfático aislado. Recurrencia biológica.



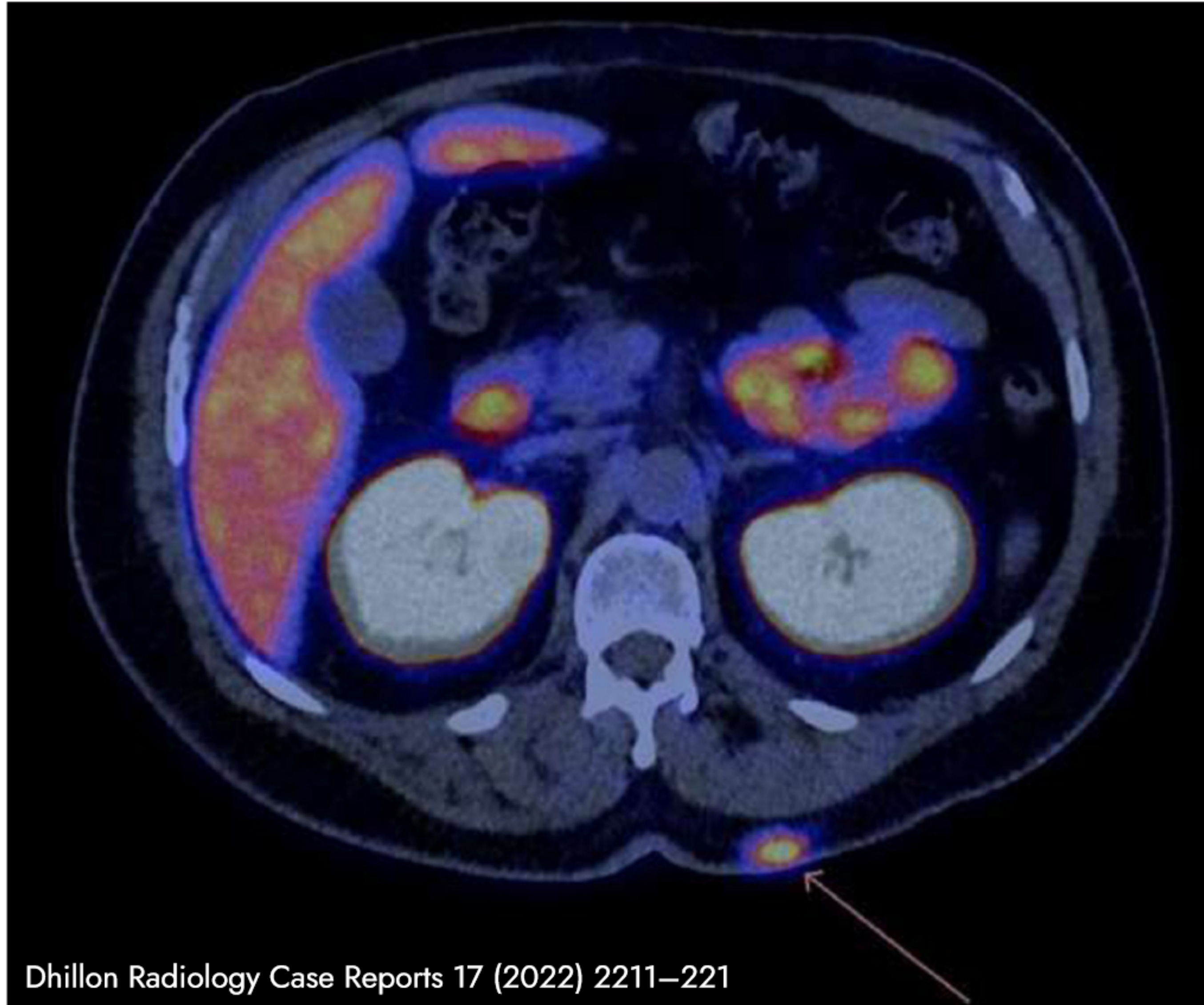
Resultados de la PET/TAC con Piflufolastato (^{18}F)

Lesión hipercaptante en la espalda a la altura de L1, a la izquierda (flecha).
(Ver PET/TC)



Ver PET/TC

Cuestionario



Dhillon Radiology Case Reports 17 (2022) 2211–221

Corte axial PET/TC del abdomen (nivel L1).



85/86





Autoevaluación: Caso clínico n.º 6

¿Cómo interpretaría la captación aislada en la espalda a la altura de L1 a la izquierda?

- A** Metástasis del cáncer de próstata
- B** Hallazgo incidental de una lesión no relacionada con el cáncer de próstata
- C** Contaminación

Validar

Ver PET/TC

Ver historia del paciente



85/86





Autoevaluación: Caso clínico n.º 6

¿Cómo interpretaría la captación aislada en la espalda a la altura de L1 a la izquierda?

- A** Metástasis del cáncer de próstata
- B** Hallazgo incidental de una lesión no relacionada con el cáncer de próstata
- C** Contaminación

Validar

Ver PET/TC

Ver historia del paciente



85/86





Autoevaluación: Caso clínico n.º 6

¿Cómo interpretaría la captación aislada en la espalda a la altura de L1 a la izquierda?

- A** Metástasis del cáncer de próstata
- B** Hallazgo incidental de una lesión no relacionada con el cáncer de próstata
- C** Contaminación

El estudio anatomopatológico de esta lesión reveló un hemangioma subcutáneo de 16 x 24 mm.

[Ver PET/TC](#)

[Ver historia del paciente](#)



Ha completado su formación.

Gracias por su atención.



86/86

